The Foundation of Knowledge

Консенсусен документ: 16 одобрени метода за поставяне на импланти в кортикобазалната имплантология

Авторско право: Международна фондация по имплантология (IF), Мюнхен, Германия
(Версия 3: август 2021 г.)

В опит да стандартизира методите на лечение, Международната фондация по имплантология (Мюнхен/Германия) публикува този Консенсус относно 16 клинично успешни метода в базалната/стратегическата (кортикална) имплантология. Този консенсусен документ описва само най-добрите практики, без да препоръчва конкретен брой импланти за всяка челюст или сегмент. Трябва да се разбере обаче, че броят на използваните импланти обикновено ще бъде по-висок в сравнение с плановете за лечение в конвенционалната дентална имплантология, включително: за да се отговори на искането на пациента за незабавно натоварване.

Ниво на достоверност: S3 (базирано на доказателства, систематично разработено консенсусно ръководство).

Други приложими документи:
Общи правила за лечение в областта на травматологията и хирургичната ортопедия (АО-принципи)
Показания и методи на лечение с кортикобазални челюстни импланти (Indications and Treatment Modalities with Corticobasal® jaw implants. IF Consensus Document 2019, публикуван в Ann Maxillofac Surg 2019; 9:379-86).

ОБЩИ МЕТОДИ

Методи 1

Метод 1a

Многопосочно поставяне на (еднокомпонентни) импланти, при което имплантите се поставят (доколкото е възможно) под ъгъл един към друг (т.е. не се поставят успоредно). За да се даде възможност за поставяне на неподвижни мостове, се следват следните стъпки:

- Успоредността на абатмънтите (Фиг. 1-2) се постига чрез огъване на имплантните стебла (Фиг. 3, 4, 7, 9, 11, 16b), така че да съответстват на протетична конструкция. Или:
- Циментират се ангулирани абатмънти (като междинни елементи). Или:
- Чрез изпиляване на големи абатмънти се създава успоредност.
- Протетичните конструкции и имплантите се свързват с помощта на протетични винтове (при мултикомпонентен дизайн на кортикобазални импланти)[1].

Метод 1b

Стабилността на BIPS се постига, както следва:

- Задължително поставяне на имплантите на стратегически позиции;
- Добавяне на стабилизиращи импланти в други части на третираната челюстна кост;
- Пълното пенетриране и закотвяне на винтовата резба, която разпределя натоварването, във 2-рия и евентуално в 3-тия кортикалис (т.е. не само в 1-вия кортикалис, който се използва в алвеоларната имплантология) е задължително. В резултат на това както екструзивните, така и интрузивните сили се предават безопасно в кортикалната кост.
- Ако е необходимо, комбинация с полирани компресивни винтове.

Метод 1c
Закотвяне на импланти във 2-рия или 3-тия кортикалис, независимо от „алвеоларната кост". Предпочитаните зони на закотвяне са кортикални области, устойчиви на резорбция.

Метод 1d
Поставяне на кортикобазални импланти при тежко и активно увреждане на пародонталната тъкан. Под защитата на силни локални дезинфектанти се отстраняват зъбите и след това засегнатите пародонтални меки тъкани. Кортикобазалните импланти се поставят незабавно и след това се шинират с помощта на ригидна протетична конструкция[2, 3, 4].

Метод 1e
Спонгиозните, алвеоларни костни участъци се избягват за закотвяне на имплантите. Постигането на „осеоинтеграция" не е основната цел на лечението с кортикобазални импланти.

Метод 1f
Фиксиране на полирани имплантни тела, изработени от материал, подходящ за имплантиране, с цел постигане на механично закотвяне в кортикалните костни участъци на лицево-челюстния скелет. Последващо шиниране с помощта на ортопедична конструкция съгласно протокол за незабавно натоварване.

Метод 1g
Придаване на анти-ротационни свойства на импланта чрез огъване на вътрекостните части на имплантното стебло.

Метод 1h
Постигане на първична стабилност чрез използване на еносални / апикални широки импланти, чиито нарези генерират допълнителна вертикална костна кондензация.

Метод 1i
Закотвяне на кортикобазални импланти в трансплантирана кост[5, 7].

МЕТОДИ, СПЕЦИФИЧНИ ЗА ЗОНАТА

Методи 2

Метод 2a

Поставяне на импланти между менталните нерви (в предна обеззъбена долна челюст), без необходимост от закотвяне във 2-рия (базален) кортикалис на долната челюст. Нарезите на имплантите (обикновено по два импланта от всяка страна в области 3 и 4) се поставят в областта на брадичката, като се насочват към средната линия и по този начин се избягва менталният нерв. Имплантите от всяка страна са успоредни един на друг или леко се разминават.

Фиг. 1 *Поставяне на импланти между менталните нерви (в обеззъбени долни челюсти) със или без необходимост от закотвяне във 2-рия (базален) кортикалис на долната челюст.*

Това позициониране и ангулиране има три предимства:

- *Нарезите са в силно минерализирана кост*
- *N. mentalis може да бъде избегнат*
- *Разстоянието до главите на дисталните импланти е намалено.*

Метод 2b

Ендосално (вътрекостно) позициониране на кортикобазалния имплант в интерфораминалната област, като за закотвяне се използва каудалния кортикалис на долната челюст. Пълно или частично проникване в каудалния кортикалис на долната челюст с фреза; задържане на върха на импланта в този кортикалис или през него.

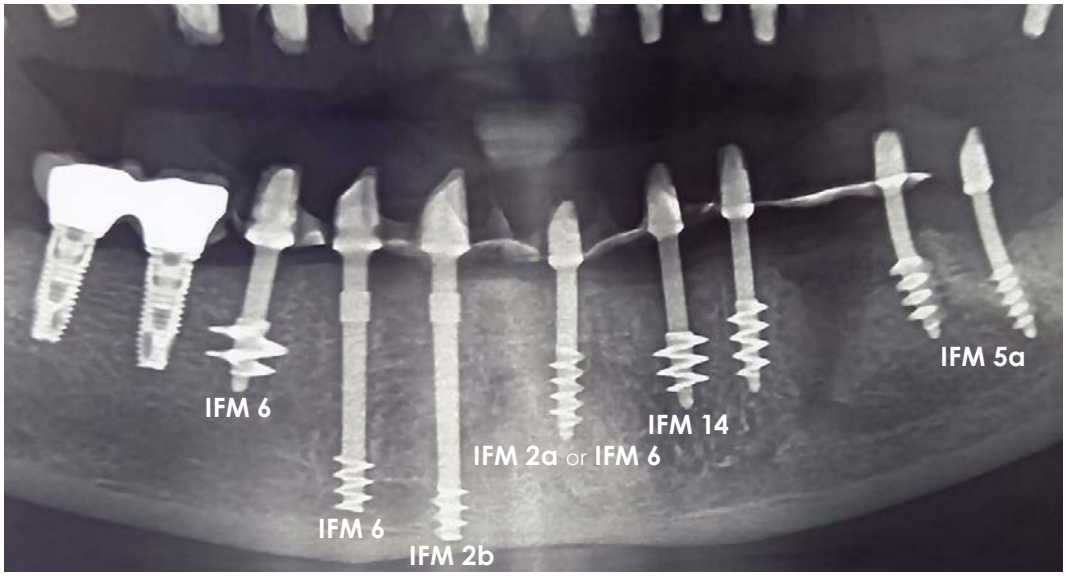

Фиг. 2
Метод 2a/ 2b

Метод 3

Предно закотвяне на сегментирани мостовидни конструкции с поставяне на един или два дълги кортикобазални импланта в областта между корена на кучешкия зъб и менталния форамен, Фиг. 3. Нарезите на импланта минават под корена на кучешкия зъб. Имплантът се простира до каудалната кортикална кост на долната челюст и може да бъде закотвен, където е необходимо, за да се постигне стабилност.

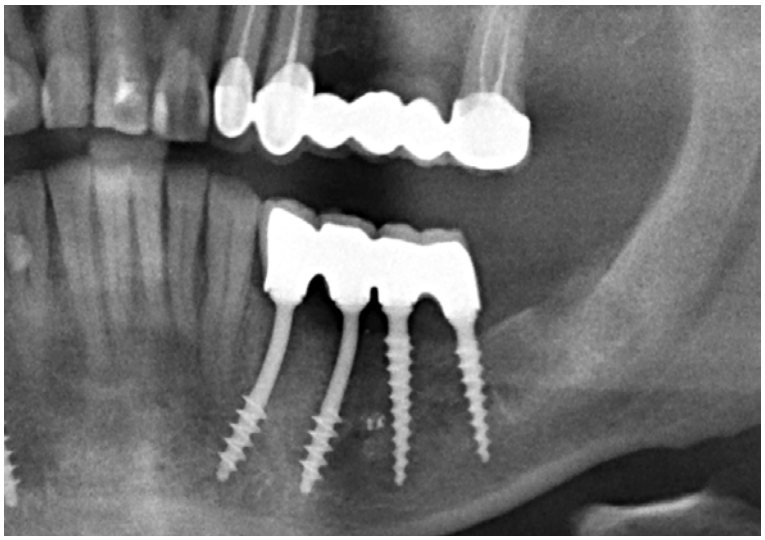

Фиг. 3 *Предно закотвяне на сегмент с един (или 2) импланта Strategic Implant®, които достигат до областта между корена на кучешкия зъб и изходната точка на N. Mentalis.*

Методи 4

Метод 4а

Байпас на нерва: Вътрекостно позициониране на кортикобазалния имплант в дисталните (проксимални) части на долната челюст чрез байпас на долния алвеоларен нерв от лингвалната или вестибуларната страна, Фиг. 4, но без пробиване през каудалния кортикалис на долната челюст.

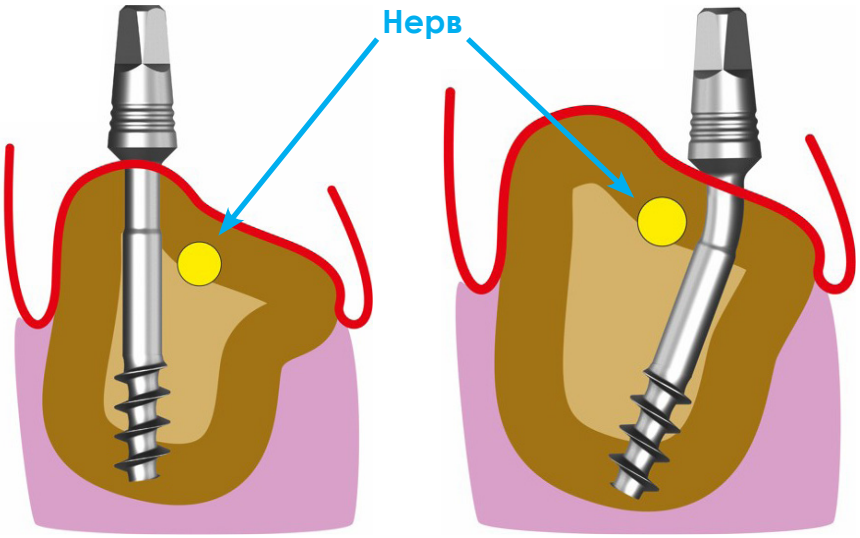

Фиг. 4а 1-4
Байпас на нерва в дисталната долна челюст

Без проникване в каудалния кортикален слой (изключение)

Диаметър на нарезите 2.7 - 3.5 мм

Метод 4b

Байпас на нерва: Вътрекостно позициониране на кортикобазалния имплант в дисталните (проксимални) части на долната челюст чрез байпас на долния алвеоларен нерв от лингвалната или вестибуларната страна, ако е необходимо, Фиг. 4, с проникване и задържане на върха на импланта в или през каудалния кортикалис.

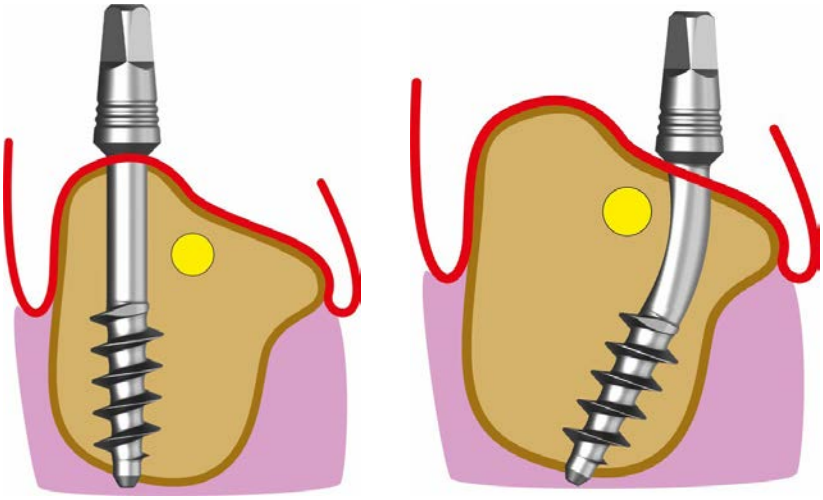

Фиг. 4b-1+2
Байпас на нерва в дисталната долна челюст

С проникване в каудалния кортикалис (изключение)

Диаметър на нарезите 3.5 мм или по -широк

Методи 5

Метод 5а

<u>Лингвално кортикално закотвяне в дисталната долна челюст:</u> Поставяне на импланта със закотвяне на нарезите за разпределяне на натоварването в подмола на лингвалната кост, под челюстно-подезичния гребен (където е възможно, Фиг. 5а-1, 5а-2), за да се постигне истинска пенетрационна фиксация. Апикалната част на резбата на импланта трябва да бъде напълно закотвена в лингвалния кортикалис и може частично да излиза извън него. Така върхът на импланта и евентуално части от резбата са в пространството в пода на устната кухина. Долният алвеоларен нерв се простира каудално или вестибуларно от тялото на импланта. Обикновено два или повече такива импланта се поставят дистално от менталния нерв (т.е. в проксималната хоризонтална част на долната челюст). По правило наклонът на главите на тези импланти (преди огъване) е към предните импланти. За постигане на успоредност главите на тези импланти се огъват проксимално (т.е. така че да са успоредни спрямо предните импланти).

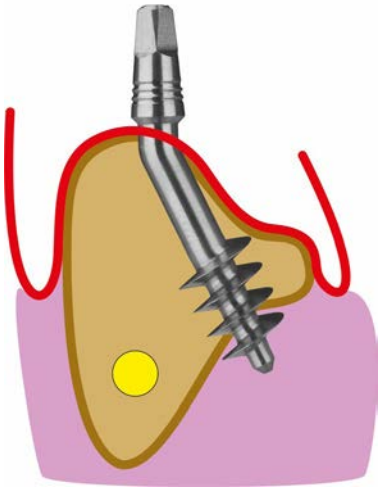

Фиг. 5а *Закотвяне в лингвалния кортикалис на дисталната долна челюст.*

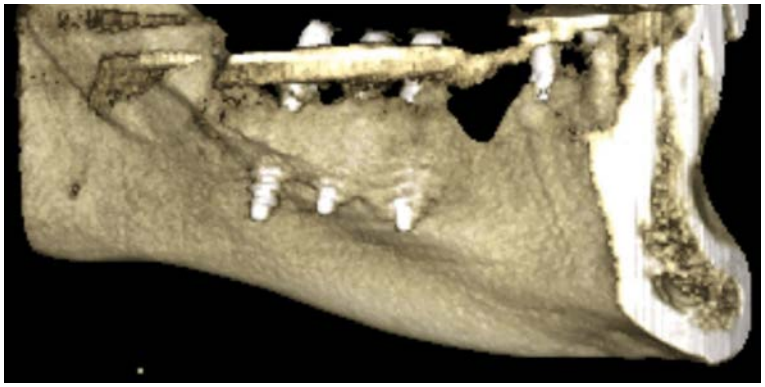

Фиг. 5a-2 *Три правилно поставени импланта в задната долна челюст, с проникване в лингвалния кортикалис. Области от нарезите са разположени частично в пода на устната кухина.*

Метод 5b

Вестибуларно кортикално закотвяне в дисталната долна челюст: Имплантите се поставят със закотвяне във вестибуларната, проксимална кортикална кост, в близост до 2-рия кортикалис и алвеоларния гребен на долния алвеоларен нерв, Фиг. 5b

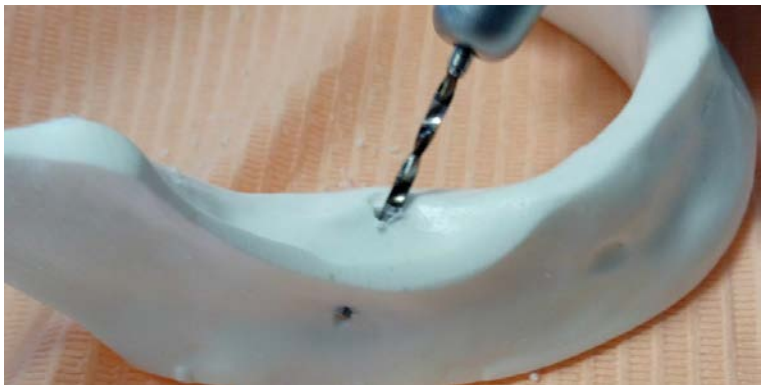

Фиг. 5b *Вестибуларно кортикално закотвяне в долната челюст.*

Важно е този отвор да се пробие с прав наконечник.

Метод 5c

Вестибуларна кортикална хирургия в дисталната долна челюст, при която имплантът преминава под долночелюстния нерв: Този метод се използва, когато долният алвеоларен нерв е по-близо до повърхността на алвеоларния гребен и когато дисталната долна челюст е широка и достатъчно висока, за да се извърши този тип поставяне на импланти.

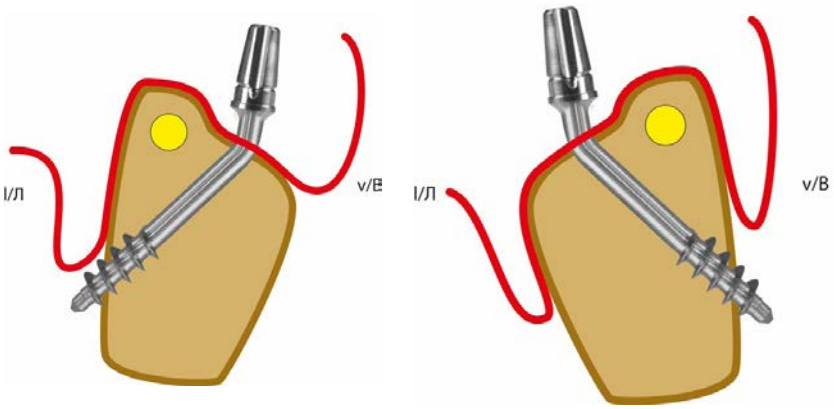

Фиг. 5c *Вестибуларно или лингвално кортикално закотвяне в дисталната долна челюст, при което тялото на импланта преминава каудално от долния алвеоларен нерв.*

Метод 6

Поставяне на кортикобазален имплант с цел осигуряване на палатална / лингвална и вестибуларна опора, която се простира в кортекса, без да се използва вторият кортикалис във вертикална посока, Фиг. 6-1. Основни области на приложение:

- Екстракционни алвеоли на премолари в горната и долната челюст.
- Долни и горни предни зъби, Фиг. 6a, b.
- Тубер на горната челюст.

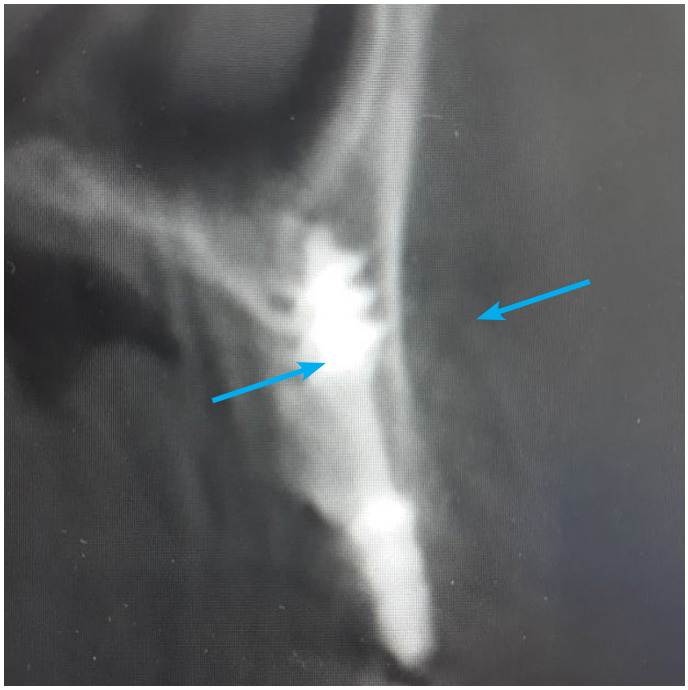

Фиг. 6a *Поставяне на кортикален имплант със закотвяне във вестибуларния и лингвалния кортикалис, без да се използва 2-рият кортикалис в аксиална посока.*

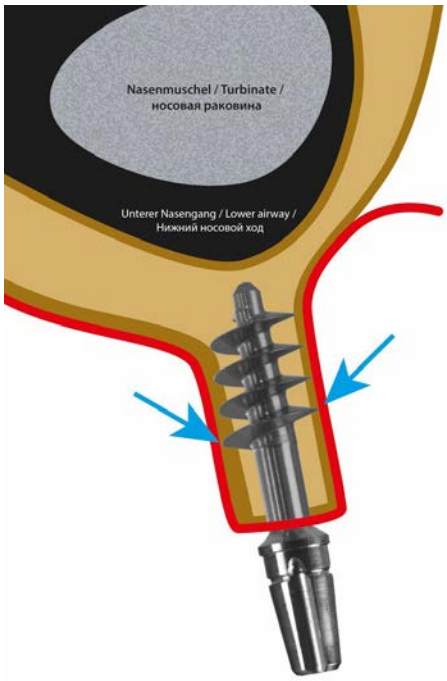

Фиг. 6b *Поставяне на кортикален имплант със закотвяне във вестибуларния и лингвалния кортикалис, без да се използва обичайният 2-ри кортикалис.*

Методи 7

Метод 7а

Пенетрационно закотвяне на импланти в кортикалния под на носната кухина. Имплантът се поставя вертикално или косо през алвеоларната кост на горната челюст и след това се закотвя кортикално. Тази техника включва проникване поне на върха на импланта в лигавицата на пода на носната кухина. Безвредно е, ако полираният връх на импланта и евентуално част от полираната резба се простират леко в долните дихателни пътища или влизат в контакт с долната назална спирална кост. 7а-1, 7а-2, 7а-3.

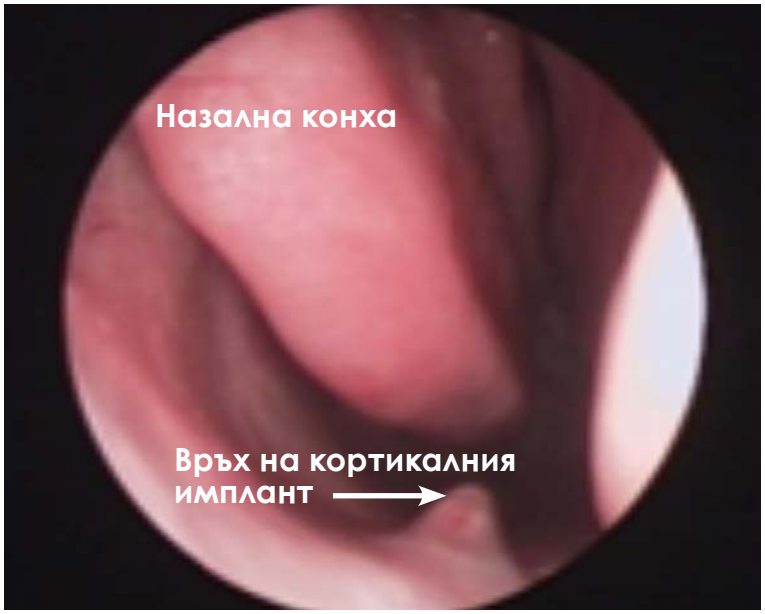

Фиг. 7а-1 *За да се постигне стабилно закотвяне в пода на носната кухина, кортикалният имплант трябва да се завинти в областта на носната кухина. Няма значение дали върхът на импланта е покрит от лигавицата (както е на тази снимка), или полираните апикални части на импланта са разположени в носната кухина.*

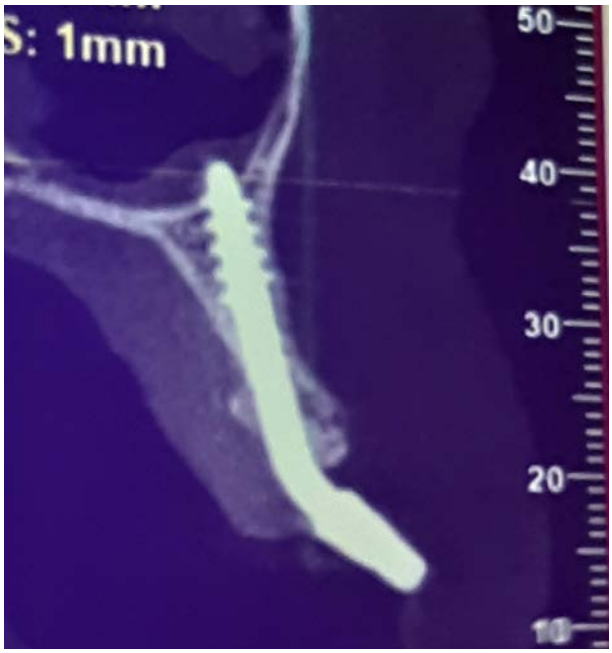

Фиг. 7а-2 *Закотвяне на импланта в пода на носната кухина, с пълно пенетриране през кортикалиса.*

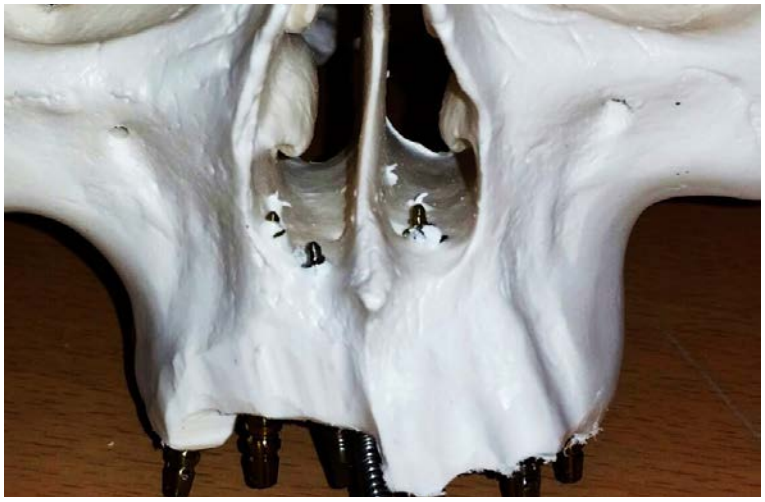

Фиг. 7a-3 *Закотвяне на импланта в пода на носната кухина, с пълно пенетриране през кортикалиса.*

Метод 7b

Поставяне на имплант палатинално на силно хоризонтално атрофирала алвеоларна кост („алвеоларен гребен под формата на острие на нож"), без проникване в наличната алвеоларна кост за закотвяне директно в пода на носната кухина, Фиг. 7b-1. Метод 7b е специален вариант на прилагане на метод 7a, Фиг. 7a и b. Основни области на приложение: Зони 15-25.

Фиг. 7b *Директно поставяне на импланта в пода на носната кухина чрез байпас на алвеоларния израстък (компютърно-томографско (CT) изображение).*

Методи 8

Метод 8a

Използване на **кортикалния под на максиларния синус** за пенетрационна фиксация на импланта, Фиг. 8a. Може да се проникне в Шнайдеровата мембрана.

Фиг. 8a-1 *Закотвяне на импланта в кортикалния под на максиларния синус.*

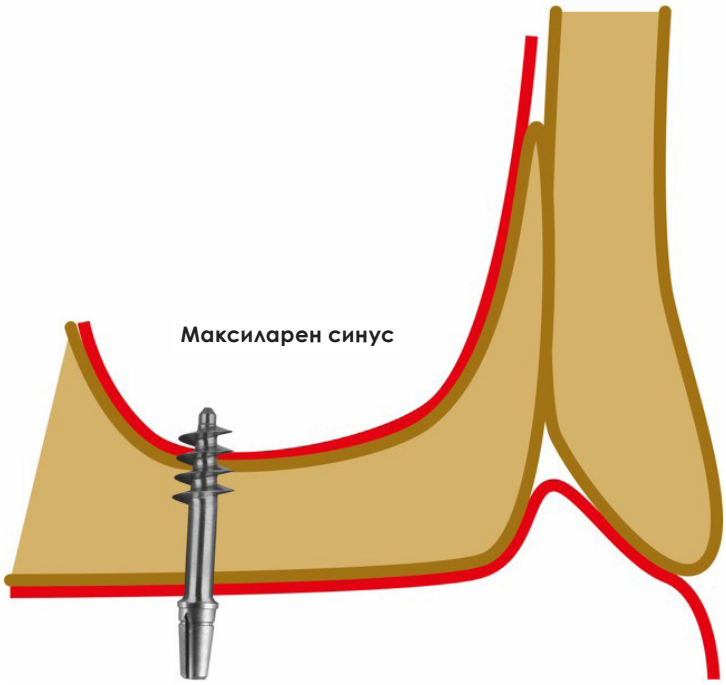

Фиг. 8a-2 *Закотвяне на импланта в кортикалния под на максиларния синус.*

Метод 8b

Използване на интрасинусова преграда за мултикортикално закотвяне на кортикобазален имплант, включително проникване на части от имплантната резба в костния под на максиларния синус, Фиг. 8b. Може да се проникне в Шнайдеровата мембрана.

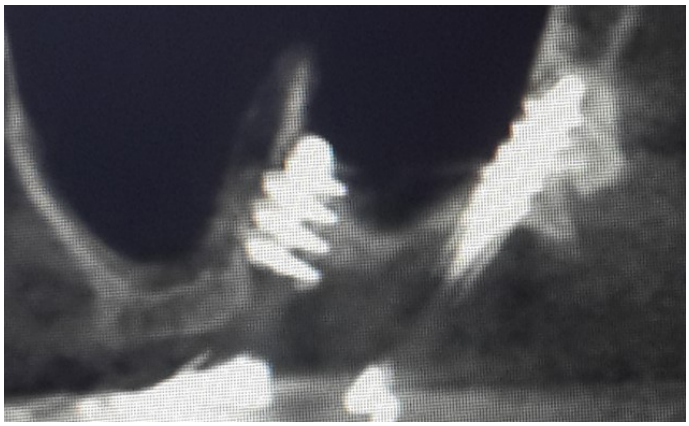

Фиг. 8b-1 *Използване на преграда в максиларния синус за закотвяне на импланта.*

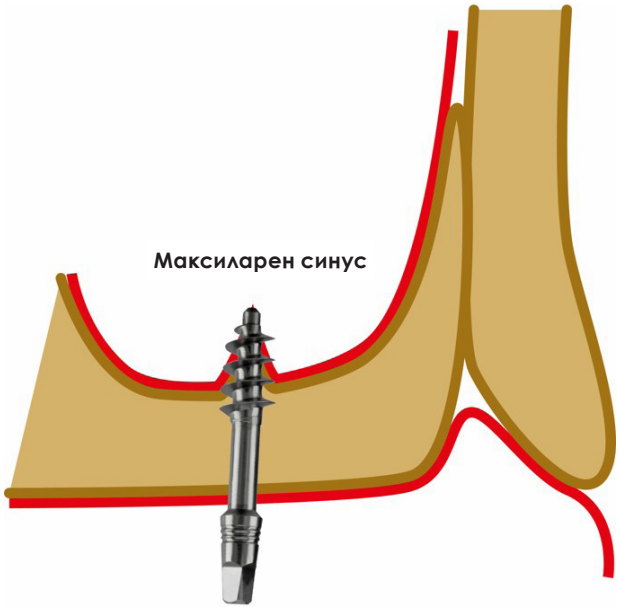

Фиг. 8b-2 *Използване на септум в максиларния синус за закотвяне на импланта.*

Методи 9

Фиг. 9 *Имплантът е закотвен в кортикалния под на носната кухина, като до известна степен имплантът се насочва от област 14/15 от палаталната страна на корена на кучешкия зъб.*

Метод 9a

Байпас на корена на кучешки зъб в горна челюст: Закотвяне на имплант в кортикалния под на носната кухина, при което абатмънтът е разположен в областта на първия или втория премолар, а стеблото на импланта заобикаля корена на кучешкия зъб от небната страна, Фиг. 9. Метод 9 е специален вариант на метод 7a или 7b и се използва, ако фронталният сегмент (3-3) не трябва да се екстрахира.

Метод 9b

Байпас на корена на кучешки зъб в горна челюст: Закотвяне на имплант в raphe mediana на горната челюст, при което абатмънтът е разположен в областта на първия или втория премолар, а стеблото на импланта заобикаля корена на кучешкия зъб небно. Метод 9a е специален вариант на метод 11b.

Методи 10

Метод 10a

Поставяне на апикалната резба на имплантите в кортикалиса на птеригоидната плоча на клиновидната кост: Поставянето може да се извърши или директно в птеригоидната плоча на клиновидната кост, или през тубера на горната челюст, и / или през максиларния синус[6].

В оптимално крайно положение върхът на импланта прониква във вътрешния (медиалния) птеригоиден мускул (между крилата на птеригоидния израстък), като по този начин се постига стабилно закрепване срещу екструзия и интрузия и евентуална компресия на поддържащата кост. За този метод се използват кортикобазални импланти или импланти с компресивна резба. Фиг. 10. Тъй като имплантът се намира в зоната на връзката между максиларната кост и птеригоидния израстък и между крилата на птеригоидния израстък (в областта на мускулното прикрепване на медиалния птеригоиден мускул), се изключва увреждане на максиларната артерия.

Метод 10b

<u>Двойно тубероптеригоидно поставяне:</u> В зоната на връзката между максилата и птеригоидния израстък на клиновидната кост се поставят два успоредни или леко дивергиращи импланта.

IF методи 8a / 10b

Методи 11

Метод 11a

Закотвяне в костта палатинално на максиларния синус, без закотвяне в пода на носната кухина или средната линия на горната челюст, Фиг. 11.

Фиг. 11a-1

Фиг. 11a-2 *Поставяне на импланта в костта палатинално на максиларния синус.*

Варианти:
11a *Закотвяне със и без достигане до кортикалиса на носната кухина.*

11b *Закотвяне в средния шев (raphe) на горната челюст*

Метод 11b

Закотвяне на импланта латерално на средната линия на горната челюст.

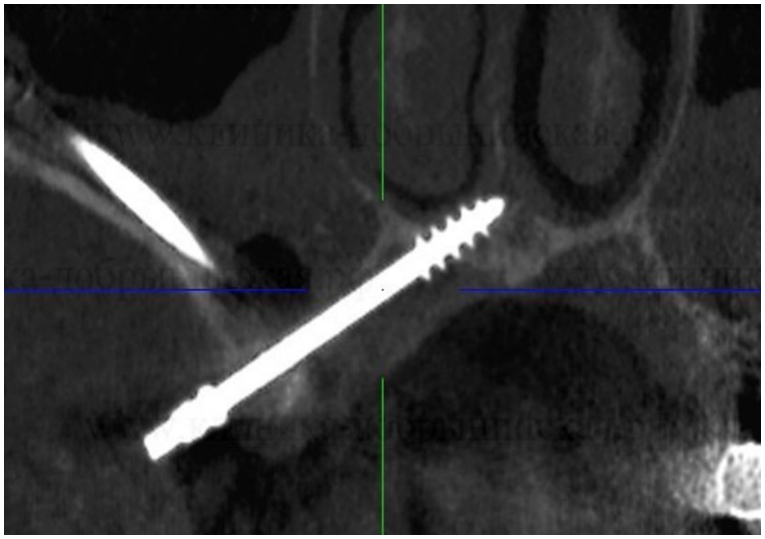

Фиг. 11b *Закотвяне в средния небцов шев.*

Метод 12

Закотвяне на импланта в зигоматичната кост, Фиг. 12:

- С използване на транссинусален подход (Фиг. 12-1). Или:
- Със субпериостален подход директно в зигоматичната кост (Фиг. 12-2).

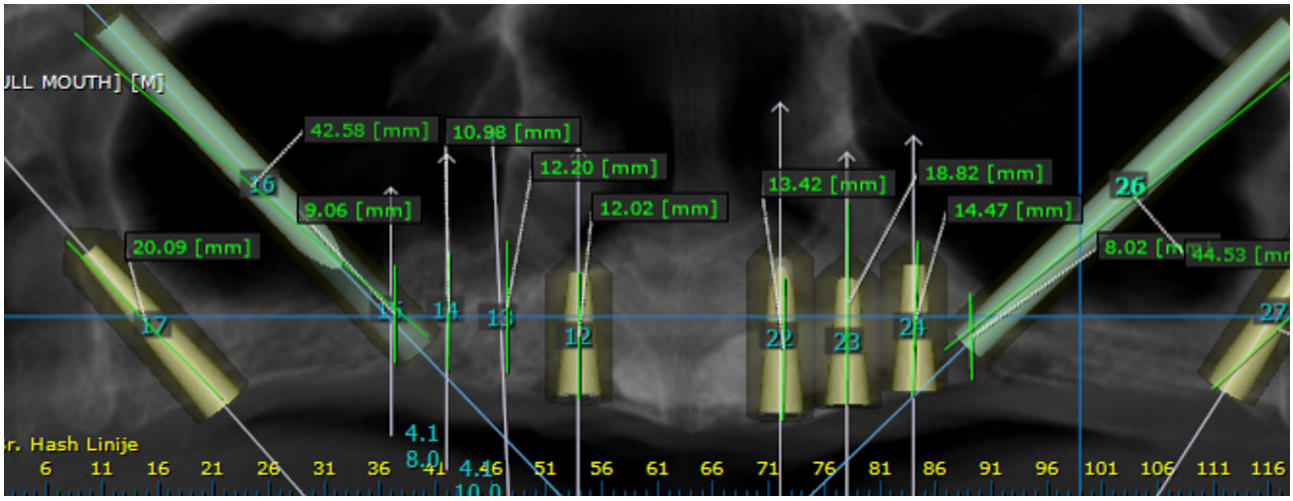

Фиг. 12 *Поставяне на импланта в зигоматичната кост*
• директно, екстрасинусно
• транссинусно

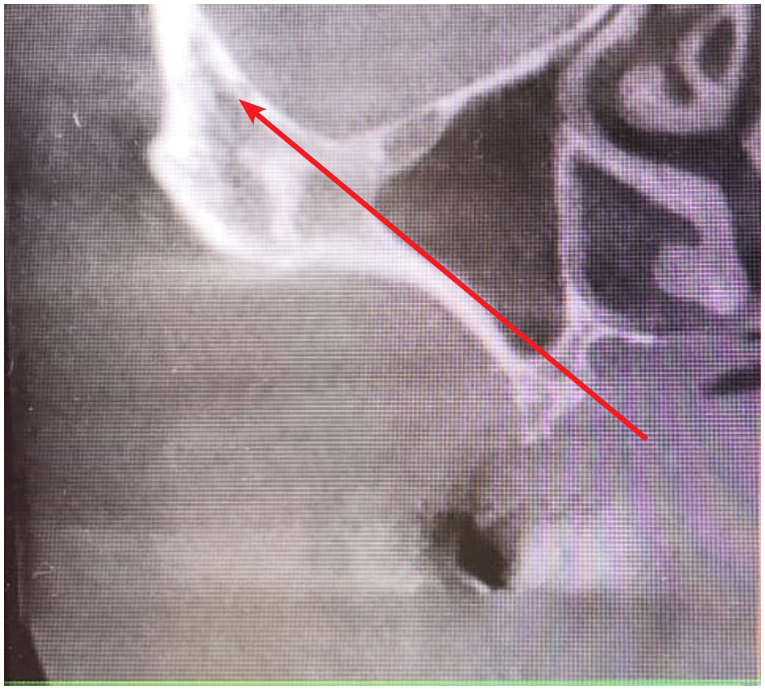

Фиг. 12-2 *Екстрасинусен ход на импланта, ако анатомията е подходяща за тази процедура.*

Препоръчителен подход за лечение, доколкото е възможно анатомично.

Метод 13

Поставяне на имплантите вестибуларно на ножовиден алвеоларен гребен в предните части на долната челюст. Обикновено диаметърът на импланта е 2.7 мм или 3.0 мм. Закотвяне в пода на долната челюст, Фиг. 13. Вертикалните части на импланта преминават частично субпериостално. Предният каудален кортикалис също може да се използва за този тип закотвяне на импланта. Трябва обаче да се внимава да не се стигне до увреждане на лингвално разположените кръвоносни съдове и да се вземат мерки за запазване на лигавицата за дълго време, така че вертикалните подпори на импланта да бъдат покрити, ако е възможно.

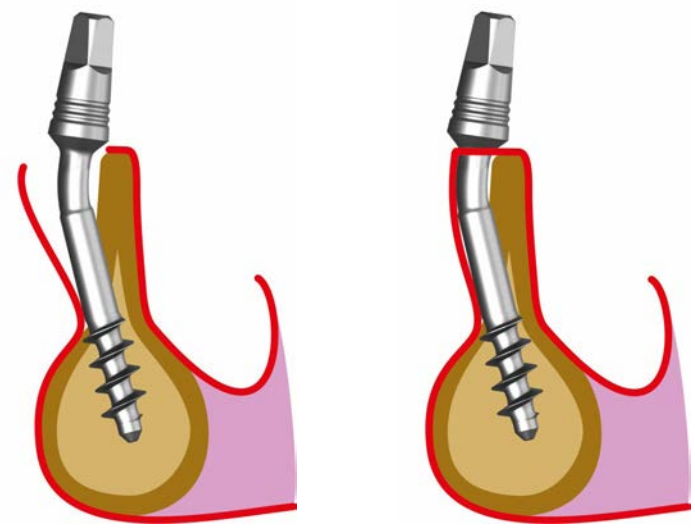

Фиг. 13-1, 13-2 *Поставяне на импланта вестибуларно на ножовиден алвеоларен гребен*

Диаметър: 2.7 и 3.0 мм

Част от импланта преминава субпериостално. Нарезите се закотвят в базата на долната челюст.

Метод 14

Закотвяне на имплант в прясна екстракционна алвеола на първия или втория премолар, поне с мезиална и дистална кортикална фиксация в кортекса на алвеолата, Фиг. 14. Използването на медиалния кортикалис на долната челюст подобрява закотвянето.

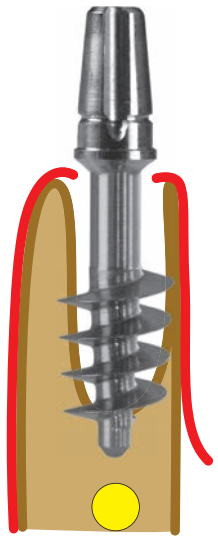

Фиг. 14 *Закотвяне на имплант в прясна екстракционна алвеола на 1-вия или 2-рия долен премолар.*

Диаметър: 4.6 или 5.5 мм, рядко 7 мм.

Метод 15

Поставяне на имплант с по-голям диаметър в прясна екстракционна алвеола на палатиналния корен на горния първи или втори молар, Фиг. 15.

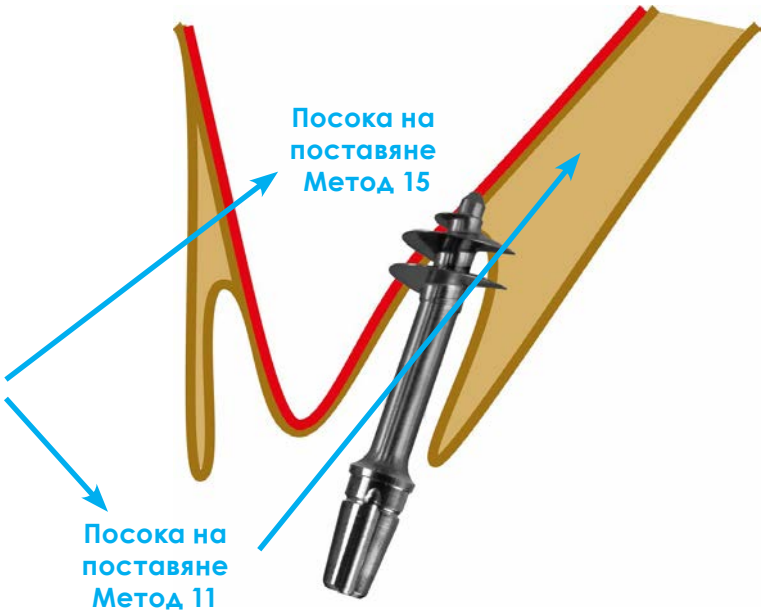

Фиг. 15 *Поставяне на имплант в палатиналния корен на горен 1-ви или 2-ри молар.*

Методи 16

Метод 16a

Поставяне на два импланта в областта на горния първи премолар, като единият имплант се поставя палатинално в пода на носната кухина (байпас на корен на кучешки зъб, метод 9), а другият имплант се поставя в областта на вестибуларната алвеола на първия премолар. Фиг. 16a.

Фиг. 16a *Поставяне на два импланта в двете алвеоли на 1-ви горен премолар.*

Имплантът, поставен палатинално, преминава към пода на носната кухина и палатинално покрай корена на кучешкия зъб (Метод 9).

Метод 16b

Поставяне на два или три Corticobasal® импланта в областта на горния 1-ви или 2-ри молар като алтернатива на закотвянето в тубероптеригоидната област, ако метод 10 не може да се използва. Фиг. 16b.

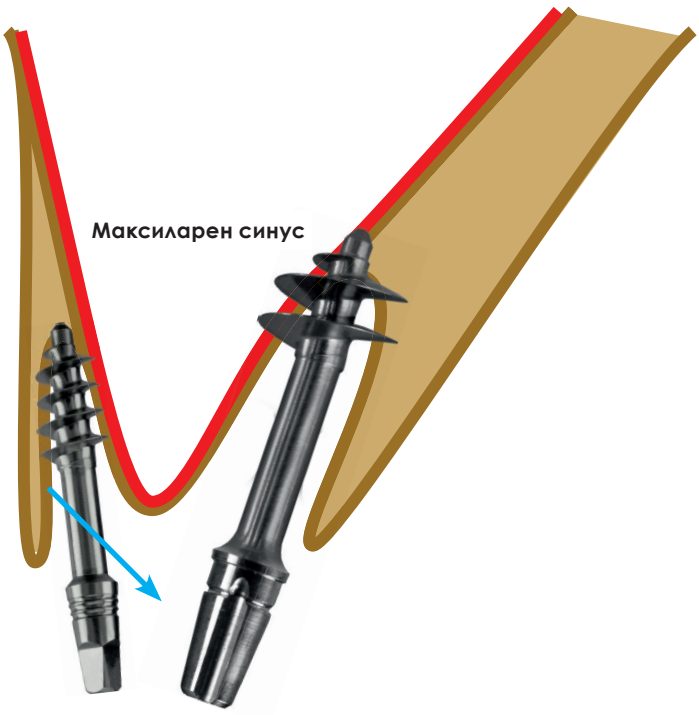

Фиг. 16b *Закотвяне на 2-3 Corticobasal® импланта в алвеолата на горния 1-ви молар.*

The Foundation of Knowledge

Литературни източници

1 Gaur V., Doshi A., Ihde S., Ihde A., Palka L. Multi-unit connection for the Strategic Implant®: an innovative way for achieving retrievability of prosthetics on fully polished single piece implants used in an immediate loading protocol. CMF Impl Dir 2020; 14: 3 - 34

2 Dobrinin O., Lazarov A, Konstantinovic V.K., et al. Immediate-functional loading concept with one-piece implants (BECES/BECES N /KOS/ BOI) in the mandible and maxilla- a multi-center retrospective clinical study. J. Evolution Med. Dent. Sci. 2019;8(05):306-315, DOI: 10.14260/jemds/2019/67

3 Lazarov A. Immediate functional loading: Results for the concept of the Strategic Implant®. Ann Maxillofac Surg 2019;9:78-88

4 Pałka ŁR, Lazarov A. Immediately loaded bicortical implants inserted in fresh extraction and healed sites in patients with and without a history of periodontal disease. Ann Maxillofac Surg 2019;9:371-8.

5 Motaz Osman, Abdelnasir G. Ahmad, and Fadia Awadalkreem A Novel Approach for Rehabilitation of a Subtotal Maxillectomy Patient with Immediately Loaded Basal Implant-Supported Prosthesis: 4 Years Follow-Up ; Hindawi Case Reports in Dentistry Volume 2020, Article ID 9650164, 7 pages https://doi.org/10.1155/2020/9650164

6 Ihde S., Ihde A., Lysenko V., Konstantinovic V, Pałka Ł
New Systematic Terminology of cortical Bone areals for osseo-fixated Implants in Strategic Oral Implantology; J.J.Anatomy, 2016, 1(2), 007

7 Fadia Awadalkreem, Nadia Khalifa , Abdelnasir G. Ahmad, Ahmed Mohamed Suliman, Motaz Osman; Prosthetic Rehabilitation of maxillary and mandibular gunshot defects with fixed basal implant supported prostheses: a 5 year follow-up case report. Int J. of surgery Case reports 68(2020) 27-31