The Foundation of Knowledge

Consenso IF sobre 16 métodos aprobados de colocación de implantes en implantología Corticobasal®

Copyright: International Implant Foundation (IF), Múnich, Alemania 2018/2019/2020; esta tercera versión deldocumento ha sido revisada y aprobada en agosto de 2021.

En un esfuerzo por estandarizar las modalidades de tratamiento, la International Implant Foundation (Munich / Alemania) publica este Consenso sobre 16 métodos en implantología basal / estratégica (cortical). Este documento de consenso solo describe las mejores prácticas sin recomendar un número específico de implantes por maxilar o segmento. Sin embargo, debe entenderse que el número de implantes utilizados será normalmente mayor en comparación con los planes de tratamiento en implantología dental convencional, que se incluyen: parasatisfacer la solicitud del paciente de carga inmediata.

Fortaleza: S3 (guía de consenso desarrollada sistemáticamente basada en evidencia).

Otros documentos aplicables:
Normas generales para tratamientos en el campo del trauma y en cirugía ortopédica (AO- Principios)
Indicaciones y modalidades de tratamiento con implantes de mandíbula Corticobasal®. Documento de consensoIF 2019, publicado en Ann Maxillofac Surg 2019; 9: 379-86.

MÉTODOS GENERALES

Métodos 1

Método 1a

Inserción multidireccional de implantes (monofásicos), mediante la cual los implantes se insertan (en la medida de lo posible) en ángulo entre sí (es decir, no paralelos). Para habilitar la inserción de puentes fijos, se llevan a cabo los siguientes pasos:

- Las cabezas de los pilares (Fig. 1-2) se paralelizan doblando los vástagos de los implantes (Fig. 3, 4, 7, 9, 11, 16b)para acomodar la restauración protésica. O:
- Los adaptadores de ángulación(como elementos intermedios) están cementados. O:
- Al tallar las grandes cabezas de los pilares, creando paralelismo.
- Las construcciones protésicas y los implantes se conectan mediante tornillos protésicos (para el diseño deunidades múltiples de los Corticobasal® implants)[1].

Método 1b

La estabilidad del BIPS se logra de la siguiente manera:

- Colocación obligatoria de implantes en posiciones estratégicas
- Agregar implantes estabilizadores en otras partes del hueso maxilar tratado.
- Es obligatorio la penetración completa y el anclaje de la espira transmisora de fuerza en la 2ª y posiblemente la3ª cortical (es decir, no solo en la 1ª cortical que

se utiliza en implantología crestal). Como resultado, tanto lasfuerzas extrusivas como las intrusivas se transmiten de forma segura al hueso cortical.
- Si es necesario, combinación con tornillos de compresión pulidos.

Método 1c
Anclaje de implantes en la 2ª o 3ª cortical, independientemente del "hueso alveolar". Las áreas de anclaje preferidas son las regiones corticales estables a la reabsorción.

Método 1d
Colocación de Corticobasal® implants en afectación periodontal grave y activa. Bajo la protección de fuertes desinfectantes tópicos, se eliminan los dientes y luego los tejidos blandos afectados periodontalmente. Los Corticobasal® implants se insertan inmediatamente y luego se ferulizan utilizando una construcción protésica rígida[2, 3, 4].

Método 1e
Se evitan las áreas esponjosas de hueso alveolar para el anclaje. Lograr la "osteointegración" no es el objetivo principal del tratamiento con Corticobasal® implants.

Método 1f
Fijación de cuerpos de implantes pulidos de material implantable con el objetivo de conseguir un anclaje mecánico en las zonas de hueso cortical del esqueleto maxilofacial. Ferulización subsecuente posterior por la construcción protésica en un protocolo de carga inmediata.

Método 1g
Creación de funciones antirrotatorias para un implante doblando las partes intraóseas del vástago del implante.

Método 1h
Logro de la estabilidad primaria mediante el uso de implantes anchos enósalmente/ apicalmente, cuyas espiras generan una condensación ósea vertical adicional.

Método 1i
Anclaje de Corticobasal® implants en hueso trasplantado[5, 7].

MÉTODOS ESPECÍFICOS DEL SITIO

Métodos 2

Método 2a
Colocación de implantes entre los nervios mentonianos (anteriormente, en mandíbulas desdentadas),sin necesidad de anclaje en la 2ª cortical (basal) de la mandíbula. Los espiras de los implantes secolocan en el área del mentón (generalmente

dos implantes por lado en las regiones 3 y 4),convergiendo hacia la línea media y evitando así el nervio mentoniano. Los implantes de cada lado son paralelos entre sí o ligeramente divergentes.

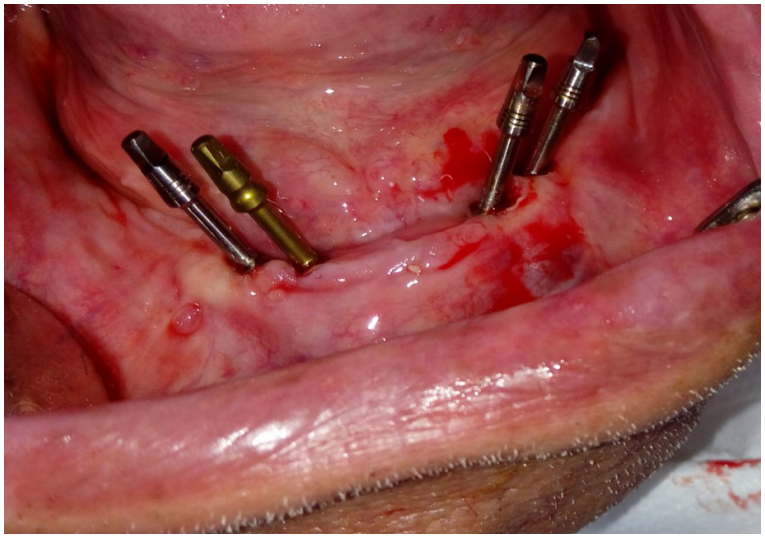

Fig. 1 *Colocación de implantes entre los nervios mentonianos (en maxilares inferiores edéntulos) con o sin necesidad de anclaje en la 2ª cortical (basal) del maxilar inferior.*

Este posicionamiento y angulación tiene tres ventajas:

- *Las espiras están en hueso muymineralizado.*
- *El N. mentalis se puede evitar.*
- *Se reduce la distancia a las cabezas de losimplantes distales.*

Método 2b

Colocación endoósea del Corticobasal® implant en la región interforaminal, utilizando la cortical caudal de la mandíbula como anclaje. Penetración total o parcial de la cortical caudal de la mandíbula por la fresa; retención de la punta del implante en esta cortical o a través de esta cortical.

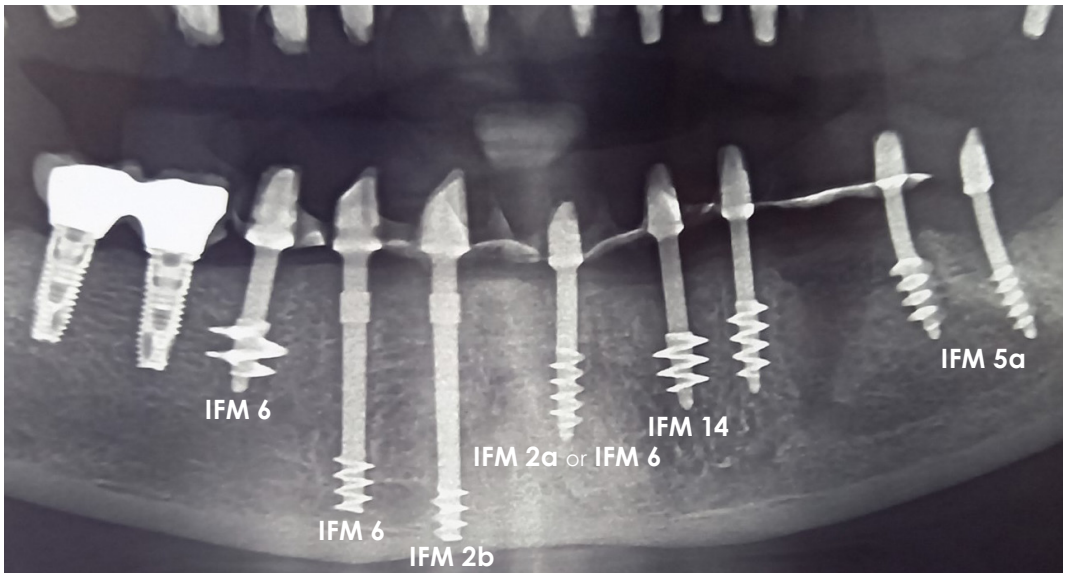

Fig. 2
Método 2a/ 2b

Método 3

Anclaje anterior de puentes segmentados con la inserción de uno o dos Corticobasal® implant largos, en el espacio entre la raíz del canino y el agujero mentoniano, Fig. 3. Lasespiras del implante se extienden por debajo de la raíz del canino. El implante se extenderáhasta la cortical caudal de la mandíbula y se puede anclar donde sea necesario para lograr la estabilidad.

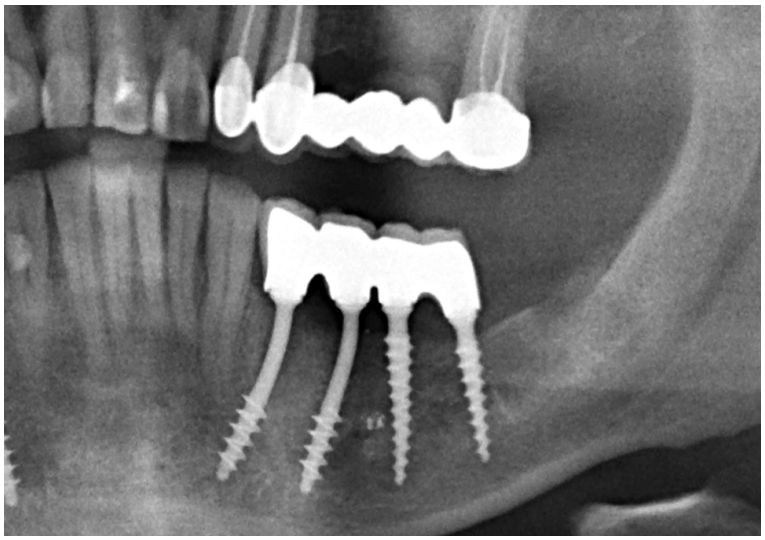

Fig. 3 *Anclaje anterior de un segmento con uno (o 2) Strategic Implant® que llegan hasta el espacio entre la raíz del canino y el punto de salida de N. Mentalis.*

Métodos 4

Método 4a

Baipás del nervio: Posicionamiento endoóseo del implante Corticobasal® en el maxilar inferior distal (proximal), evitando el nervio alveolar inferior en el lado lingual o vestibular, Fig.4, pero sin perforar a través de la cortical caudal de la rama horizontal de la mandíbula inferior.

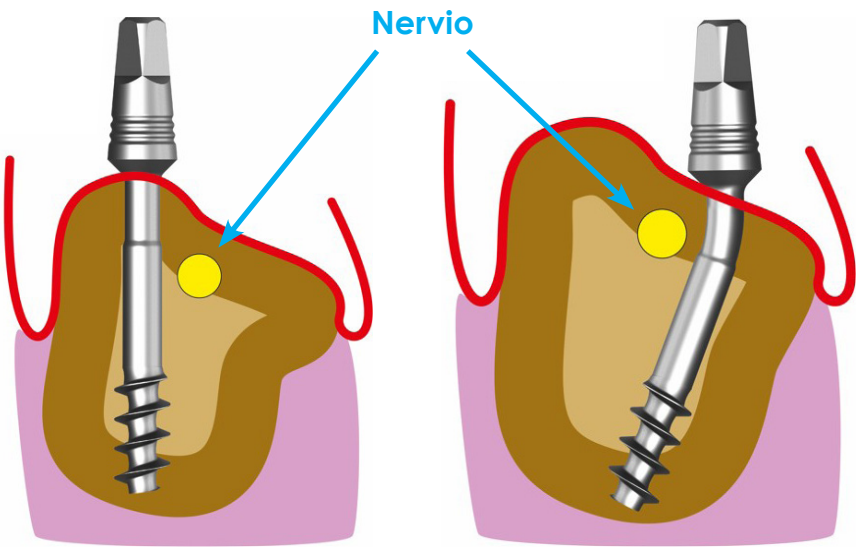

Fig. 4a 1-4
Baipás al nervio en la mandíbula distal

Sin penetración de la cortical caudal (excepción)

Diámetro de la espira 2,7 - 3,5 mm

Método 4b

Baipás al nervio: Posicionamiento endoóseo del implante Corticobasal® en el maxilar inferior distal (proximal), evitando pasar por el nervio alveolar inferior en el lado lingual o vestibular, si es necesario, Fig.4, con penetración y retención de la punta del implante a través de la cortical caudal.

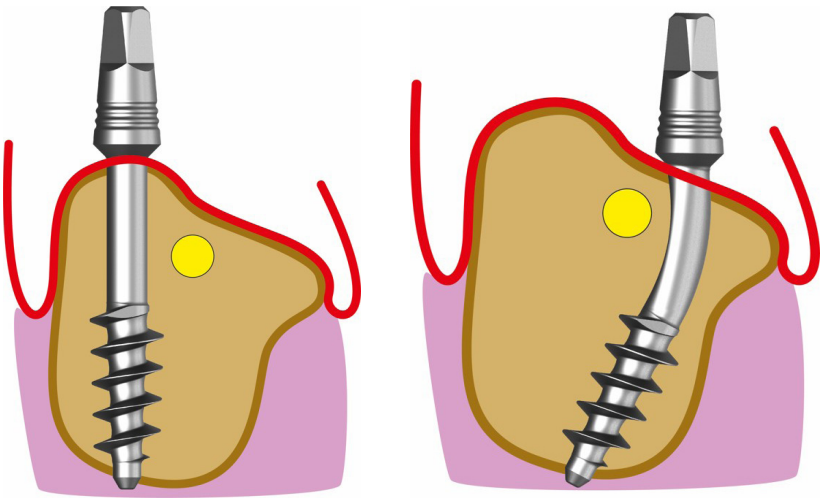

Fig. 4b-1+2
Baipás del nervio en la mandíbula distal

Con penetración de la cortical caudal (excepción)

Diámetro de la espira 3,5 mm o más ancha

Métodos 5

Método 5a

Anclaje cortical lingual en el maxilar inferior distal: inserción del implante con anclaje de las espiras de transferencia de carga en el socavado del hueso lingual por debajo del rebordemilohioideo (en su caso, Fig.5a-1, 5a-2) para lograr un anclaje realmente penetrante. La espiraapical del implante debe estar completamente anclada en la cortical lingual y sobresaldrá parcialmente más allá de ella. La punta del implante y posiblemente partes de la espira seencuentran por lo tanto en el espacio del suelo de la boca. El nervio alveolar inferior correcaudal o vestibularmente hacia el cuerpo del implante. Normalmente, dos o más de tales implantes se colocan distalmente al nervio mentoniano (es decir, en la parte horizontal proximal de la mandíbula inferior). Normalmente, la inclinación de las cabezas de estos implantes (antes de doblarse) están hacia los implantes frontales. Para la paralelización, las cabezas de estos implantes se doblan proximalmente (es decir, en paralelo con respecto a los implantes anteriores.

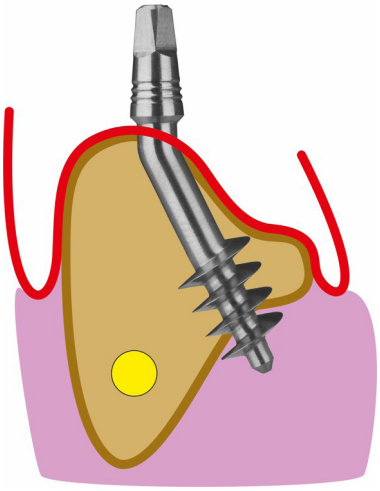

Fig. 5a *Anclaje en la cortical lingual en la mandíbula distal.*

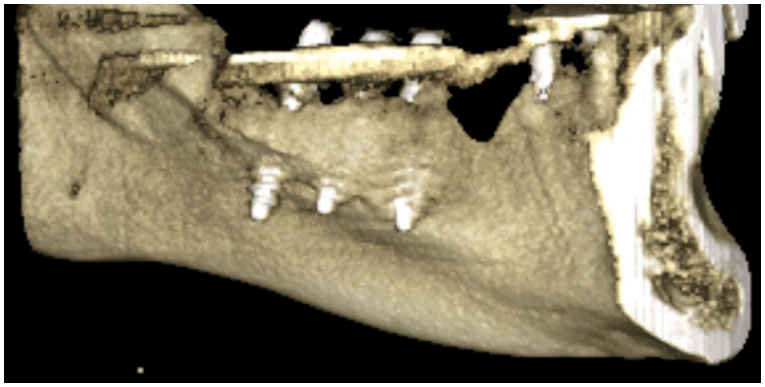

Fig. 5a-2 *Tres implantes correctamente insertados en la parte posterior de la mandíbula, con penetración de la cortical lingual. Las áreas de las espiras están parcialmente en el piso de la boca.*

Método 5b

5bAnclaje cortical vestibular en el maxilar inferior distal: Inserción del implante con anclaje en el hueso cortical proximal vestibular como 2ª cortical y crestal del nervio alveolar inferior, Fig. 5b.

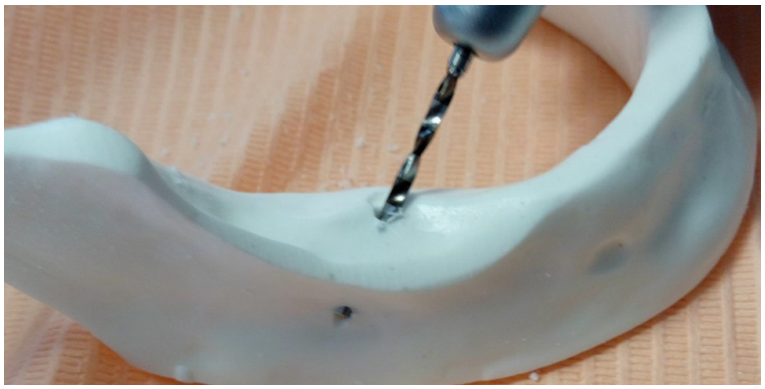

Fig. 5b *Anclaje cortical vestibular en el maxilar inferior.*

Es importante perforar este orificio con la pieza de mano recta.

Método 5c

Cirugía cortical vestibular en el maxilar inferior distal, con el implante corriendo por debajo del nervio mandibular: este método se utiliza cuando la inf. alveolaris es muy crestal, y cuando la mandíbula distal es lo suficientemente ancha y alta para realizar este tipo de colocación.

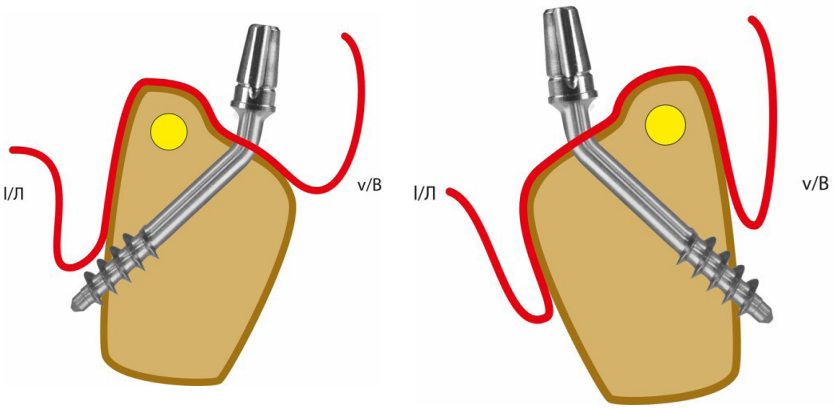

Fig. 5c *Anclaje cortical vestibular olingual en el maxilar inferior distal, donde el cuerpo del implante discurre caudal al N. alv. Inferior.*

Método 6

Colocación de un implante Corticobasal® con el objetivo de proporcionar apoyo palatino / lingual y vestibular que se extienda en la cortical sin utilizar la segunda cortical ósea en dirección vertical, Fig.6-1. Principales áreas de aplicación:

- Alveolos de extracción de premolares mandibulares y maxilares.
- Dientes frontales inferiores y superiores, Fig. 6a, b.
- Tuberosidad del maxilar superior.

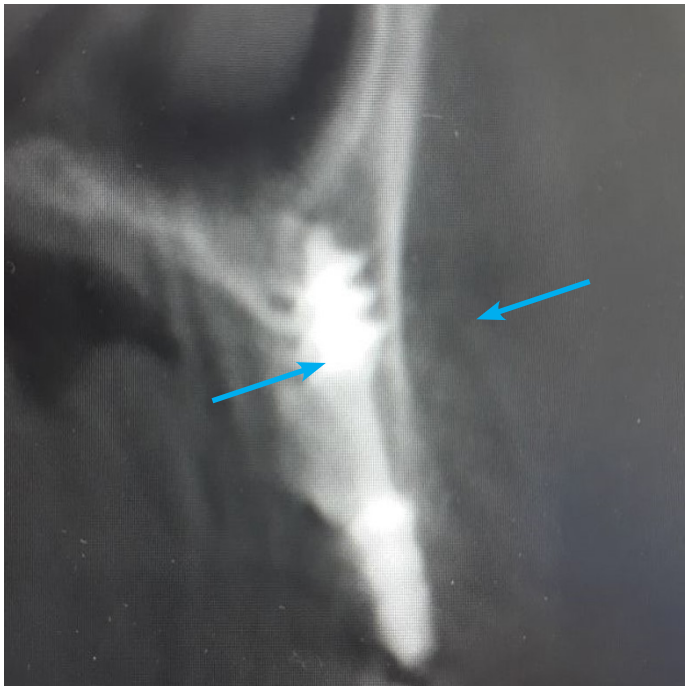

Fig. 6a *Inserción de un implante decortical con anclaje en la cortical vestibular y lingual sin utilizar la 2ª cortical en dirección axial.*

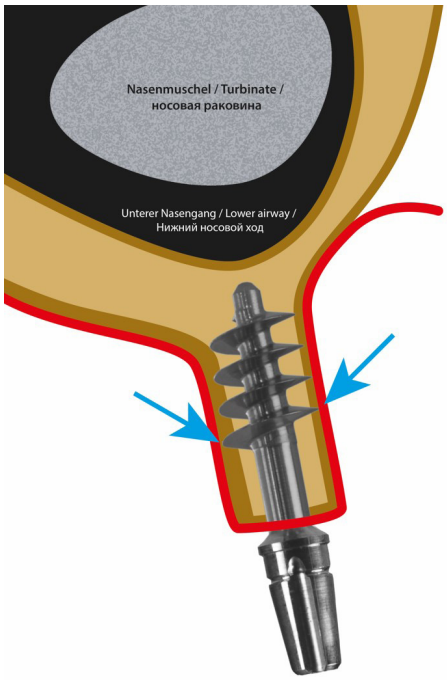

Fig. 6b *Inserción de un implante cortical con anclaje en la cortical vestibular y lingual sin utilizar la 2ª cortical regular.*

Métodos 7

Método 7a

Anclaje penetrante de implantes en el suelo cortical de la nariz. El implante se inserta vertical u oblicuamente a través del hueso alveolar maxilar y luego se ancla corticalmente. Esta técnica implica la penetración de al menos la punta del implante en la membrana mucosa del piso de la nariz. Es inofensivo si la punta pulida del implante y finalmente también parte de la espira pulida se extiendenligeramente hacia la vía aérea inferior o entran en contacto con el cornete inferior. 7a-1, 7a-2, 7a-3.

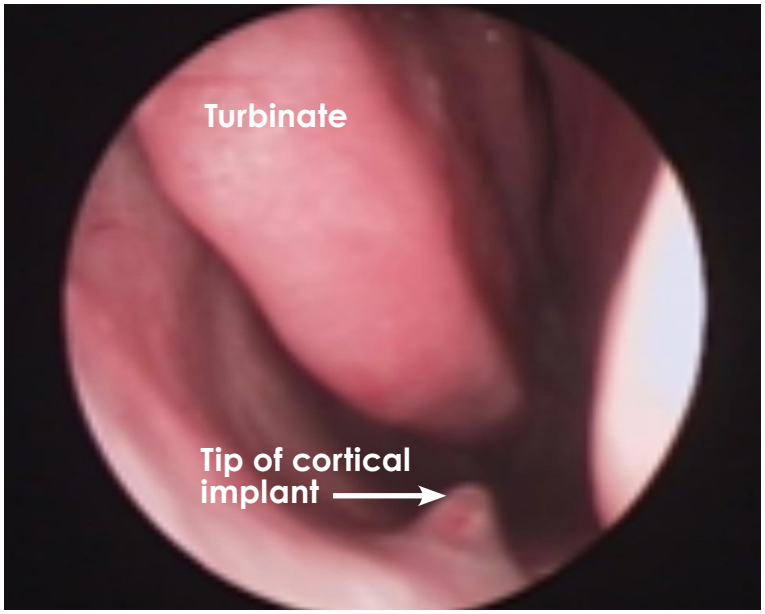

Fig. 7a-1 *Para conseguir un anclaje seguro en elsuelo nasal, el implante cortical debe atornillarse en la zona de la nariz. Es irrelevante si la punta del implante está cubierta por una membrana mucosa (como en esta imagen) o si las partes apicales pulidas del implante están expuestas en la nariz.*

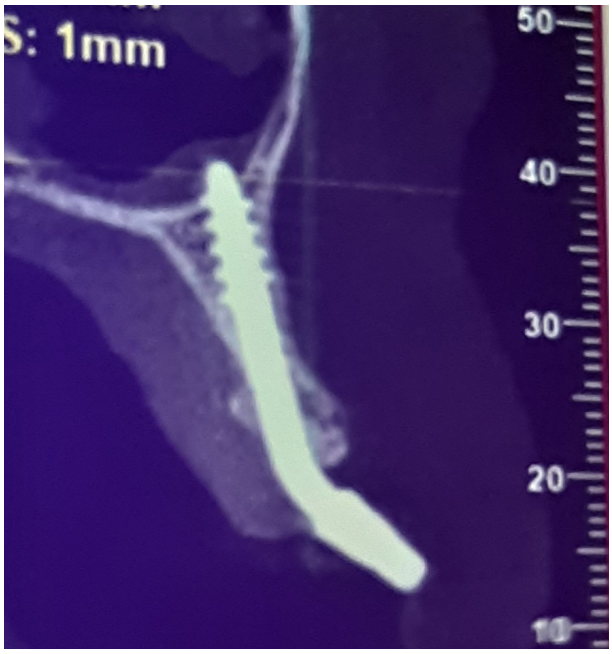

Fig. 7a-2 *Anclaje del implante en el suelo nasal, con penetración completa de la cortical.*

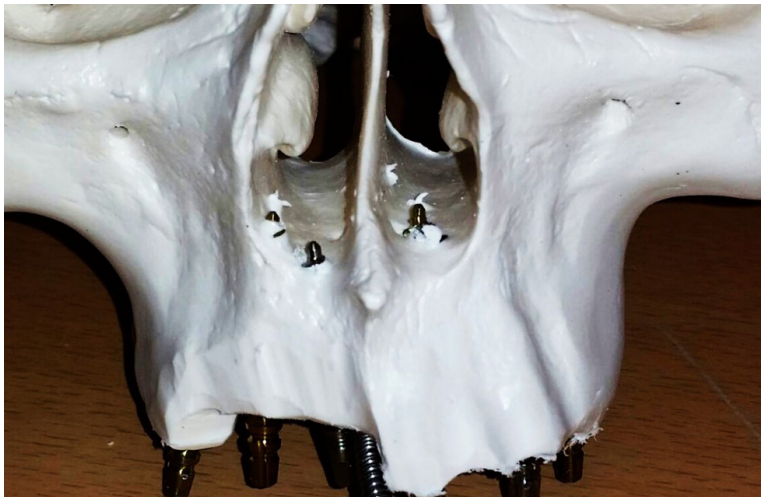

Fig. 7a-3 *Anclaje del implante en el suelo nasal, con penetración completa de la cortical.*

Método 7b

Inserción del implante en el lado palatino del hueso alveolar fuertemente atrofiado horizontalmente ("reborde alveolar en filo de cuchillo") sin penetrar el hueso alveolar real para anclarlo directamente enel suelo nasal, Fig. 7b-1. El método 7b es una forma especial de aplicación del método 7a, las Figs. 7a yb.Principales áreas de aplicación: Region 15-25.

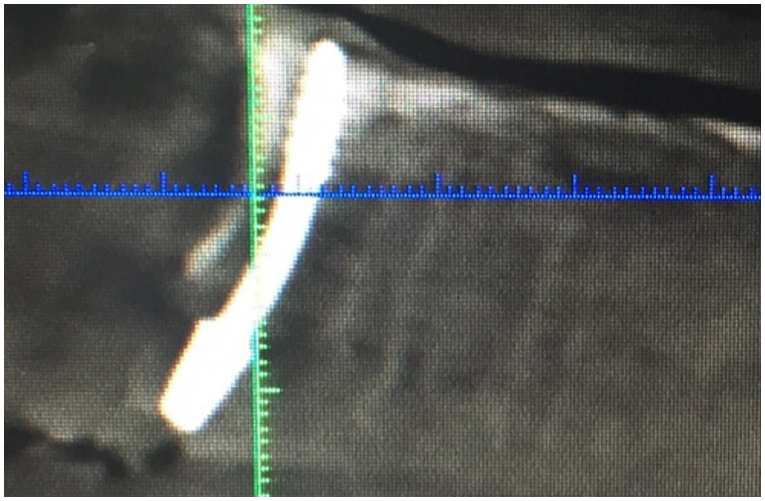

Fig. 7b *Inserción directa del implante en el suelo de la nariz, sin pasar por el proceso alveolar (imagen de TC).*

Métodos 8

Método 8a

Utilización del suelo cortical del seno maxilar para el anclaje penetrante del implante, FIG. 8a.La membrana de Schneider puede ser penetrada.

Fig. 8a-1 *Anclaje del implante en el suelo cortical del senomaxilar, IFM 8a.*

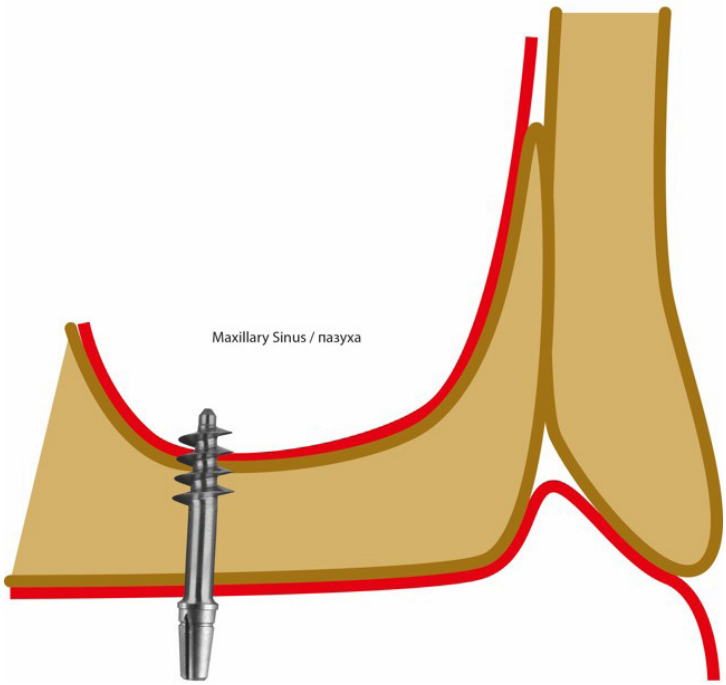

Fig. 8a-2 *Anclaje del implante en el piso cortical delseno maxilar.*

Método 8b

Utilización de un tabique intrasinusal para el anclaje multicortical de un implante Corticobasal®, incluida la penetración de partes de la espira del implante en el suelo óseo del seno maxilar, Fig. 8b. La membrana de Schneider puede ser penetrada.

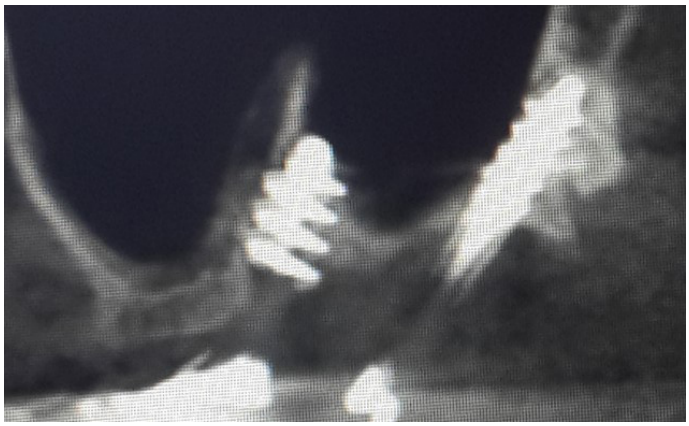

Fig. 8b-1 *Uso de un tabique en el seno maxilar para anclar el implante, IFM 8b.*

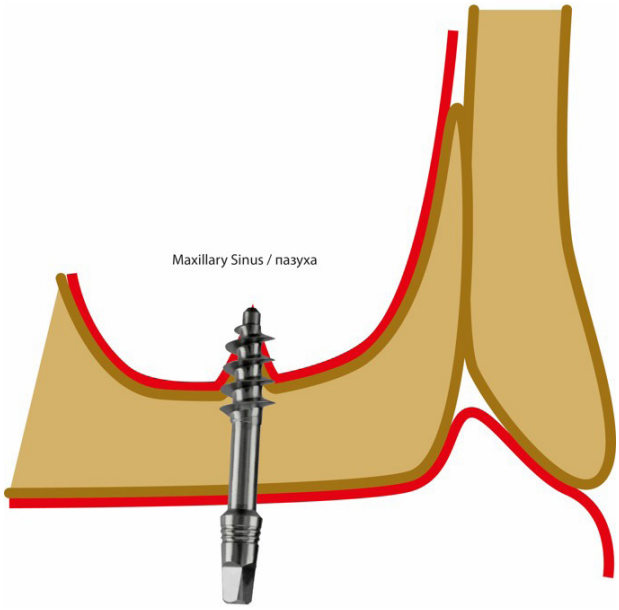

Fig. 8b-2 *Uso de un tabique en el seno maxilar para anclar el implante.*

Métodos 9

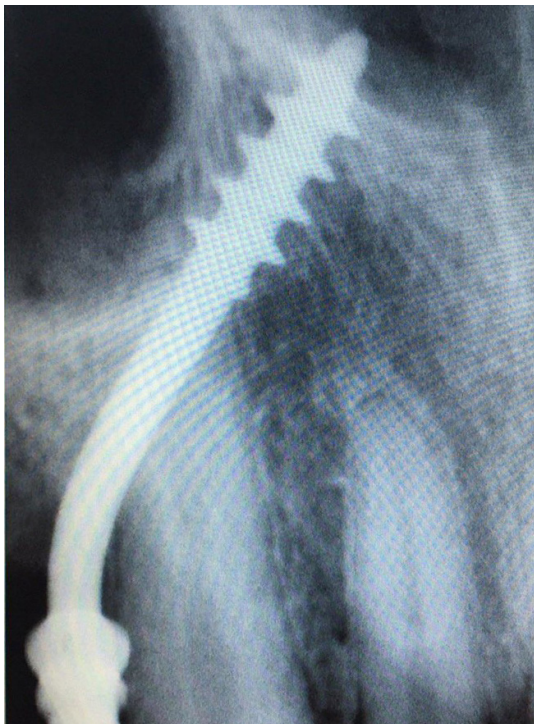

Fig. 9 *El implante está anclado en el piso cortical de la nariz, el implante se guía un poco desde la región 14/15 en el lado palatino de la raíz del canino*

Método 9a

Baipás a la raíz del canino superior: para anclar un implante en el piso cortical de la nariz, mediante el cual la cabeza del pilar se coloca en el área del primer o segundo premolar y el vástago del implante puenteando la raíz del canino por el lado palatino, Fig. 9. El método 9 es un caso especial del método 7a o7b y se utiliza si no se va a extraer el segmento frontal (3-3).

Método 9b

Baipás a la raíz del canino superior: Anclaje de un implante en el rafe medio del maxilar superior, con la cabeza del pilar colocada en el área del primer o segundo premolar y el vástago del implante puenteando la raíz del canino palatalmente. El método 9a es un caso especial del método 11b.

Métodos 10

Método 10a

Colocación de la espira apical de los implantes en la cortical de la placa pterigoidea del huesoesfenoides: Puede colocarse directamente en la placa pterigoidea del hueso esfenoides o bien a través del tuberosidad del maxilar y / o a través del seno maxilar[6].

En una posición final óptima, la punta del implante penetra el músculo pterigoideo interno (medial) (entre las alas de la apófisis pterigoidea), por lo que se logra un anclaje seguro contra la extrusión e intrusión y posiblemente la compresión del hueso de sujeción. Para este método se utilizan Corticobasal® implants o implantes con espiras de compresión. Fig. 10. En la medida en que el implantese encuentra en la zona de fusión entre el hueso maxilar y la apófisis prerigoidea y entre las alas de la apófisis pterigoidea (en la inserción del músculo pterigoideo med.), la lesión de la arteria maxilar esexcluida.

Método 10b

Doble-tuberopterigoideo: en la zona de fusión entre la maxila y la apófisis pterigoidea del huesoesfenoides se insertan dos implantes paralelos o ligeramente divergentes.

IF Métodos 8a / 10b

Métodos 11

Método 11a

Anclaje en el hueso en el lado palatino del seno maxilar, sin anclaje en el piso nasal o en la línea media del maxilar superior, Fig.11.

Fig. 11a-1

Fig. 11a-2 *Inserción del implante en el hueso del lado palatino del seno maxilar.*

Variantes:
11a *Anclaje con y sin alcanzar la corteza de la nariz.*

11b *Anclaje en la sutura media (rafe) del maxilar*

Método 11b

11b Anclaje del implante desde el lateral en la línea media del maxilar superior.

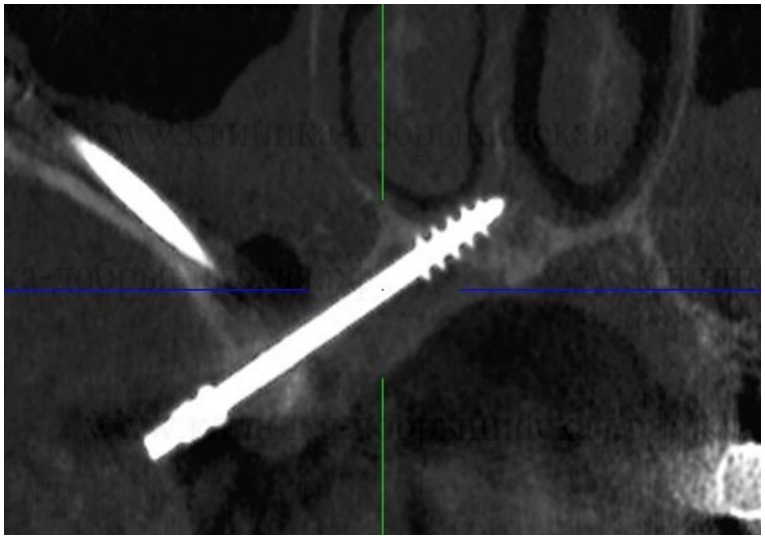

Fig. 11b *Anclaje en la sutura palatina media.*

Método 12

Anclaje del implante en el cuerpo del hueso cigomático, Fig.12:

- Con un abordaje transinusal (fig. 12-1). O:
- En un abordaje subperióstico directamente en el cuerpo del hueso cigomático. (Figura 12-2).

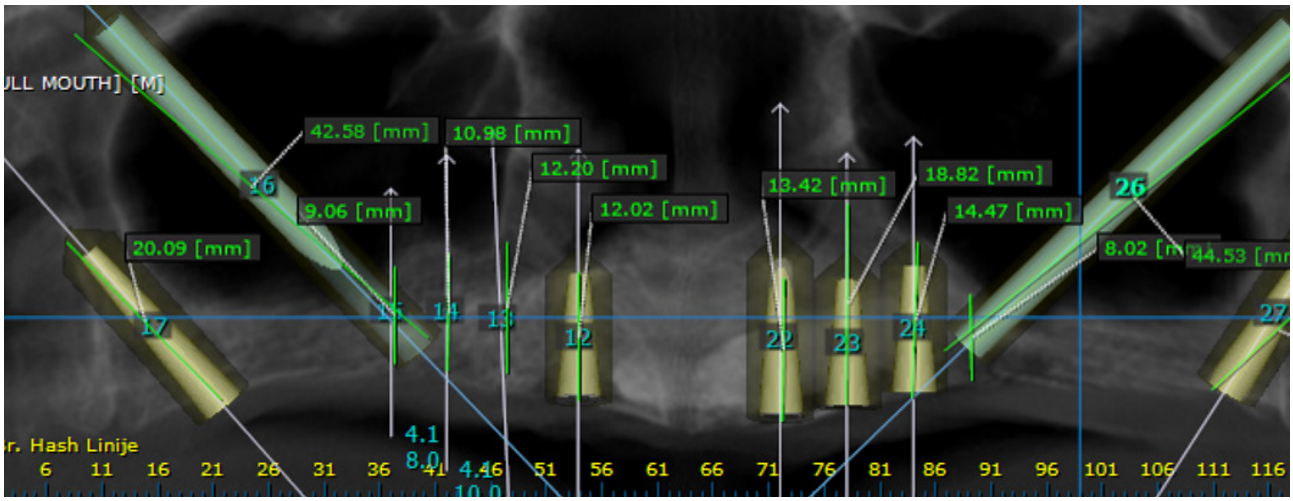

Fig. 12 *Inserción del implante en el cuerpo del hueso cigomático*
• directo, extrasinusal
• transinusal

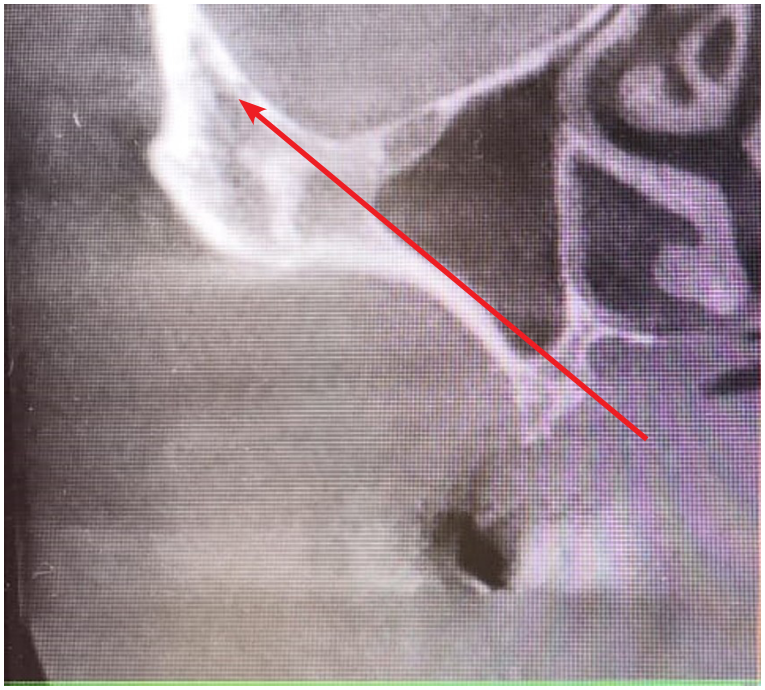

Fig. 12-2 *Curso extra-sinusoidal al del implante si la anatomía es adecuada para este procedimiento.*

Enfoque de tratamiento recomendado, en la medida de lo posible anatómicamente.

Método 13

Colocación de los implantes vestibularmente al borde alveolar en filo de cuchillo el maxilar anterior inferior. El diámetro típico del implante es de 2,7 mm o 3,0 mm. Anclaje en el suelo del maxilar inferior, Fig. 13. Las partes verticales del implante se extienden parcialmente de forma subperióstica. La cortical caudal anterior también se puede utilizar para este tipo de anclaje de implantes. Sin embargo, se debe tener cuidado para garantizar que no se produzcan daños en los vasos sanguíneos y que se utilice una estrategia para preservar la mucosa oral para cubrir los vástagos verticales del implante, si es posible.

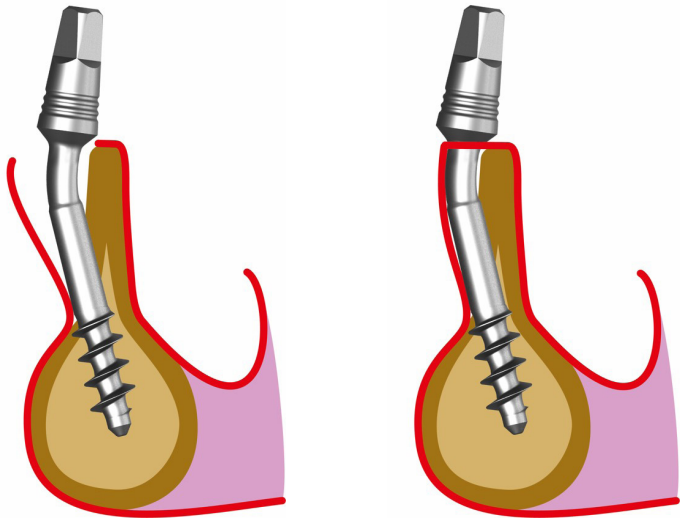

Fig. 13-1, 13-2 *Inserción del implante por vía vestibular por delante del reborde alveolar anterior en filo de cuchillo.*

Diámetro: 2,7 y 3,0 mm

Parte del implante corre subperiósticamente. Las espiras se anclan en la base de la mandíbula inferior.

Método 14

El anclaje de un implante en el alvéolo de extracción fresco del primer o segundo premolar con anclaje cortical al menos mesial y distal en la cortical del alvéolo, Fig.14. El uso de la cortical medial del maxilar inferior mejora el anclaje.

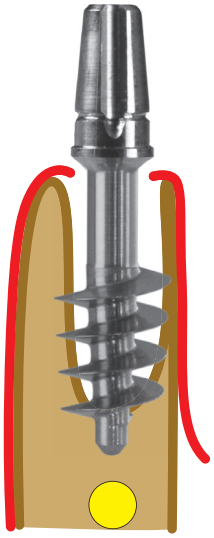

Fig. 14 *Anclaje de un implante en el alveolo de extracción fresco de encaje del 1° ó 2° premolar inferior.*

Diámetro: 4,5 ó 5,5 mm, raramente 7 mm.

Método 15

Inserción de un implante de mayor diámetro en el alvéolo de extracción fresco de la raíz palatina del primer o segundo molar superior, Fig.15.

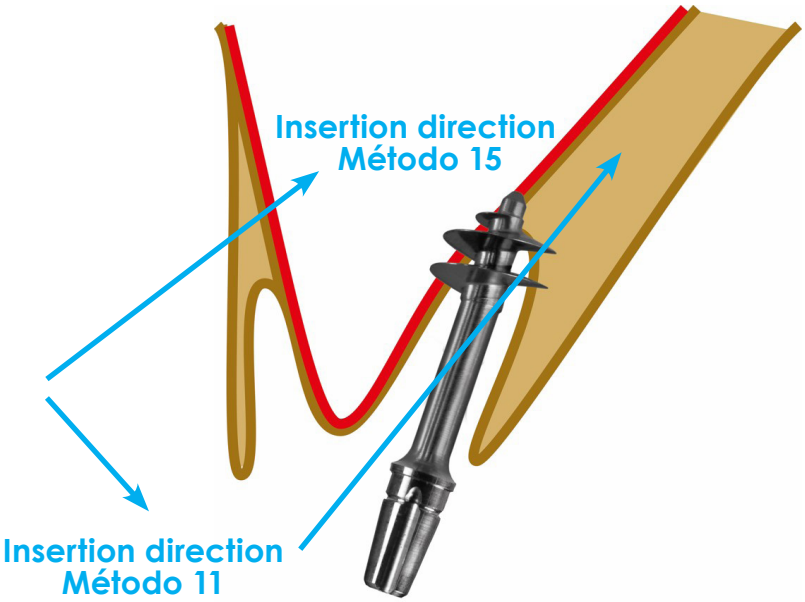

Fig. 15 *Inserción de un implante en la raíz palatina de un primer o segundo molar superior.*

Métodos 16

Método 16a

Inserción de dos implantes en el área del primer premolar superior, un implante se inserta palatalmente en el suelo de la cavidad nasal (Baipás a la raíz de canino, Método 9), mientras que el otro implante se inserta en el área del alvéolo vestibular del primer premolar. Figura 16a.

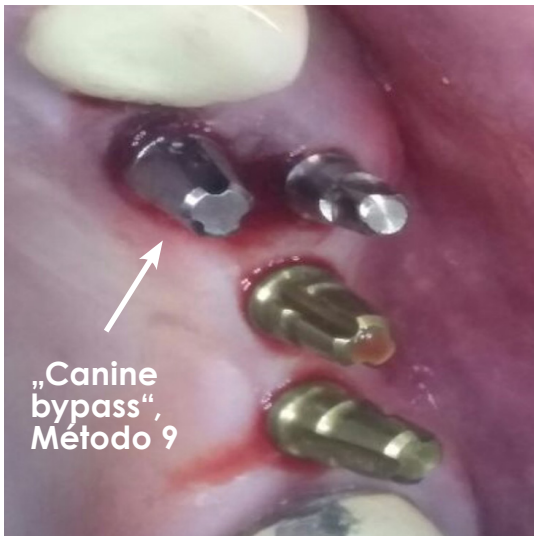

Fig. 16a *Inserción de dos implantes en los dos alvéolos de un 1er premolar superior.*

El implante que se inserta palatalmente corre hacia el suelo de la nariz y pasa palatinamente más allá de la raíz del canino (Método 9).

Método 16b

Inserción de dos o tres Corticobasal® implants en la zona del 1º ó 2º molar superior como alternativa al anclaje en la zona tuberopterigoidea si no se puede realizar el Método 10. Figura 16b.

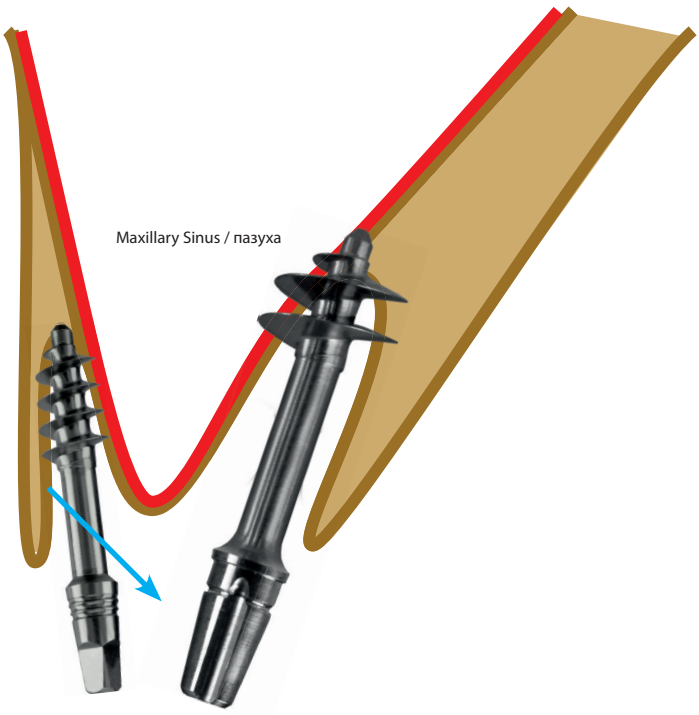

Fig. 16b *Anclaje de 2-3 Corticobasal® implants en el alveolo de un 1er molar superior.*

The Foundation of Knowledge

1 Gaur V., Doshi A., Ihde S., Ihde A., Palka L. Multi-unit connection for the Strategic Implant®: an innovative way for achieving retrievability of prosthetics on fully polished single piece implants used in an immediate loading protocol. CMF Impl Dir 2020; 14: 3 - 34

2 Dobrinin O., Lazarov A, Konstantinovic V.K., et al. Immediate-functional loading concept with one-piece implants (BECES/BECES N /KOS/ BOI) in the mandible and maxilla- a multi-center retrospective clinical study. J. Evolution Med. Dent. Sci. 2019;8(05):306-315, DOI: 10.14260/jemds/2019/67

3 Lazarov A. Immediate functional loading: Results for the concept of the Strategic Implant®. Ann Maxillofac Surg 2019;9:78-88

4 Pałka ŁR, Lazarov A. Immediately loaded bicortical implants inserted in fresh extraction and healed sites in patients with and without a history of periodontal disease. Ann Maxillofac Surg 2019;9:371-8.

5 Motaz Osman, Abdelnasir G. Ahmad, and Fadia Awadalkreem A Novel Approach for Rehabilitation of a Subtotal Maxillectomy Patient with Immediately Loaded Basal Implant-Supported Prosthesis: 4 Years Follow-Up ; Hindawi Case Reports in Dentistry Volume 2020, Article ID 9650164, 7 pages https://doi.org/10.1155/2020/9650164

6 Ihde S., Ihde A., Lysenko V., Konstantinovic V, Pałka Ł
New Systematic Terminology of cortical Bone areals for osseo-fixated Implants in Strategic Oral Implantology; J.J.Anatomy, 2016, 1(2), 007

7 Fadia Awadalkreem, Nadia Khalifa , Abdelnasir G. Ahmad, Ahmed Mohamed Suliman, Motaz Osman; Prosthetic Rehabilitation of maxillary and mandibular gunshot defects with fixed basal implant supported prostheses: a 5 year follow-up case report. Int J. of surgery Case reports 68(2020) 27-31