بنیاد دانش

توافقنامه عمومی بنیاد بین المللی ایمپلنت (IF) درباره 16 روش تأیید شده برای جایگذاری (کاشت) ایمپلنت در ایمپلنتولوژی قشری-پایه ای (کورتیکوبازال)[1]®:

کپی رایت برای: بنیاد بین المللی ایمپلنت (IF) مستقر در مونیخ، آلمان به سال های 2020/2019/2018 محفوظ است؛
این نسخه سوم از سند در آگوست 2021 (مرداد- شهریور 1400) مورد بازبینی و تایید قرار گرفته است.

در راستای تلاش هایی که بمنظور استانداردسازی روش های درمانی بکار گرفته شده است، بنیاد بین المللی ایمپلنت (مستقر در مونیخ، آلمان) این توافقنامه عمومی را با موضوع 16 روش تایید شده در ایمپلنتولوژی پایه ای / استراتژیک (قشری) منتشر نموده است. این سند توافقنامه عمومی بهترین شیوه ها را بدون پیشنهاد انجام تعداد خاصی از ایمپلنت ها در هر فک یا هر بخش توصیف می کند. اگرچه باید این موضوع را نیز درک نمود که تعداد ایمپلنت های مورد استفاده معمولاً در مقایسه با برنامه های درمانی در ایمپلنتولوژی دندانی رایج بیشتر خواهد بود از جمله: به منظور برآوردن درخواست بیمار برای جایگذاری فوری ایمپلنت.

میزان قدرت و توان: S3 (مبتنی بر شواهد، دستورالعمل توافقنامه عمومی به طور سیستماتیک و توسعه- یافته).

سایر اسناد قابل اجرا:

- قوانین کلی درمان در زمینه تروما (آسیب ضربه ای) و جراحی ارتوپدی (اصول AO).
- الزامات و روش های درمان با ایمپلنت های فکی کورتیکوبازال (قشری-پایه ای)[2]. سند توافقنامه عمومی IF 2019 منتشر شده در: Ann Maxillofac Surg 2019؛ 9: 379-86.

[1] Corticobasal Implantology

[2] Corticobasal®

روش های کُلی

روش های گروه 1 :

روش 1الف:

کاشت چند جهتی ایمپلنت های (یک تکه ای) نوعی از کاشت است که در آن ایمپلنت ها (تا حد امکان) با یک زاویه از یکدیگر (یعنی بصورت موازی) وارد می شوند. برای فعال کردن ورود بریج های ثابت، مراحل زیر انجام می گیرد:

• سر های تکیه گاه (شکل 1-2) با خم شدن شاخه های ایمپلنت ها (شکل 3 ، 4 ، 7 ، 9 ، 11 ، 16 ب) برای انجام ترمیم پروتزی با هم موازی می شوند. یا:

• آداپتور های زاویه ای / گوشه ای (به عنوان عناصر واسطه) با سیمان پوشیده می شوند. یا:

• با تراشیدن سر های تکیه گاه بزرگ، موازی بودن ایجاد می شود.

• ساختار ها و ایمپلنت های پروتزی با پیچ های پروتز به هم متصل می شوند (این کار برای طراحی چند واحدی ایمپلنت های کورتیکوبازال انجام می گیرد).

روش 1ب:

در این روش، ثبات BIPS به شرح زیر به دست می آید:

• قرار دادن اجباری ایمپلنت ها در موقعیت های استراتژیک.

• افزودن ایمپلنت های تثبیت کننده در سایر قسمت های استخوان فکِ تحت درمان.

• نفوذ کامل و لنگرزنی نخ انتقال دهنده نیرو در قشر دوم و احتمالا سوم (یعنی نه تنها در قشر اول که در ایمپلنتولوژی کرستال (تاجی) نیز اجباری است. بنابراین، نیروهای برون زا و نفوذی به طور ایمن به استخوان قشری منتقل می شوند.

• در صورت لزوم، ترکیب شدن ساختار با پیچ های فشاری جلا داده شده انجام خواهد شد.

روش 1ج:

لنگر انداختن ایمپلنت ها در قشر دوم یا سوم مستقل از "استخوان آلوئولار". مناطق انتخاب شده لنگرگاه، مناطقی بر روی قشر ها هستند که از نظر جذب پایدار می باشند.

روش 1د:

قرار دادن ایمپلنت های کورتیکوبازال / Corticobasal® در درگیری شدید و فعال پریودنتال (اطراف دندان). تحت مراقبت توسط مواد رایج و قوی ضدعفونی کننده، دندان ها و سپس بافت های نرم آسیب دیده برداشته می شوند. بلافاصله ایمپلنت های کورتیکوبازال وارد می شوند و سپس با استفاده از یک ساختار پروتزی محکم، آتل بندی و فیکس شدن صورت می گیرد.

روش 1ه:

نباید از نواحی استخوان اسفنجی و آلوئولی برای لنگر زدن و جایگیری استفاده نمود. در واقع دستیابی به "ادغام استخوانی[3]" هدف اولیه درمان با ایمپلنت کورتیکوبازال نیست.

روش 1 و:

تثبیت بدنه های صیقلی شده ایمپلنت با مواد قابل کاشت با هدف دستیابی به لنگرزنی مکانیکی در نواحی قشری استخوان اسکلت فک و صورت. آتل بندی بعدی توسط ساختار پروتزی در یک پروتکل بارگذاری فوری انجام می شود.

[3] osseo-integration

روش 1 ز:
ایجاد ویژگی های ضد چرخشی برای ایمپلنت با خم کردن قسمت های داخل استخوانی شاخه ایمپلنت.

روش 1 ح:
دستیابی به ثبات اولیه با استفاده از ایمپلنت های وسیع انوسال / آپیکال که نخ های آنها منجر به افزایش تراکم استخوان اضافی می شوند.

روش 1 ط:
جایگذاری ایمپلنت های کورتیکوبازال درون استخوان پیوندی.

روش های ویژه عملی (کارگاهی):

روش های گروه 2:
روش 2 الف:
جایگذاری ایمپلنت بین اعصاب مغزی / دماغی (در فک پایین در حالت بدون دندان)، بدون نیاز به لنگر انداختن در قشر دوم (پایه) فک پایین. نخ های ایمپلنت (معمولاً دو ایمپلنت در هر طرف در ناحیه 3 و 4) در ناحیه چانه قرار می گیرند و به سمت خط وسط همگرا می شوند و در نتیجه از عصب دماغی دور می شوند. ایمپلنت های موجود در هر طرف، بطور موازی با یکدیگر یا کمی واگرا از هم قرار می گیرند.

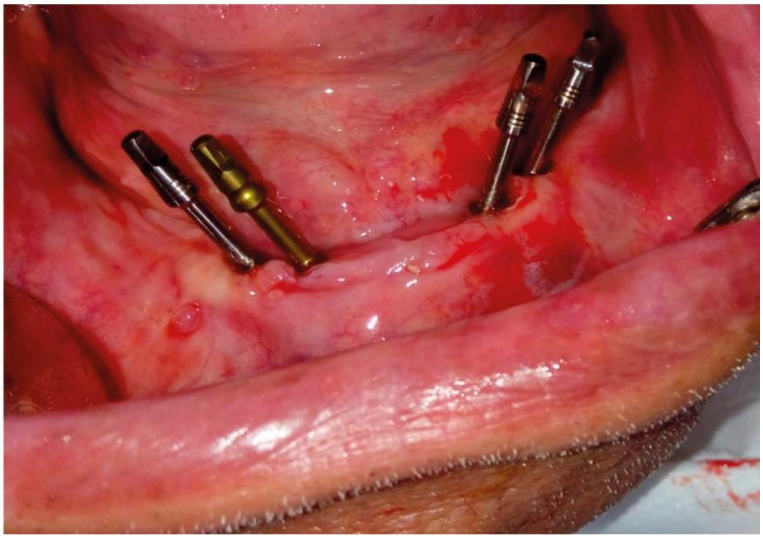

شکل 1- قرار دادن ایمپلنت ها بین اعصاب ذهنی / دماغی (در فک پایین که دندان ندارد) با یا بدون نیاز به لنگر- انداختن در قشر دوم (پایه) فک پایین.
این موقعیت سازی و زاویه بندی دارای سه مزیت است:
- *نخ ها درون استخوان هایی با مواد معدنی زیاد و محکم قرار دارند.*
- *از نزدیک شدن به اعصاب مغزی N. mentalis می توان اجتناب نمود.*
- *فاصله تا سر ایمپلنت های دیستال کاهش می یابد.*

روش 2 ب:
موقعیت یابی درون سلولی در ایمپلنت کورتیکوبازال در ناحیه بین سوراخها با استفاده از قشر دُمی شکل فک پایین برای لنگراندازی (جایگذاری). نفوذ کامل یا جزئی قشر دُمی شکل فک پایین توسط مته؛ حفظ نوک ایمپلنت در این قشر یا از درون این قشر.

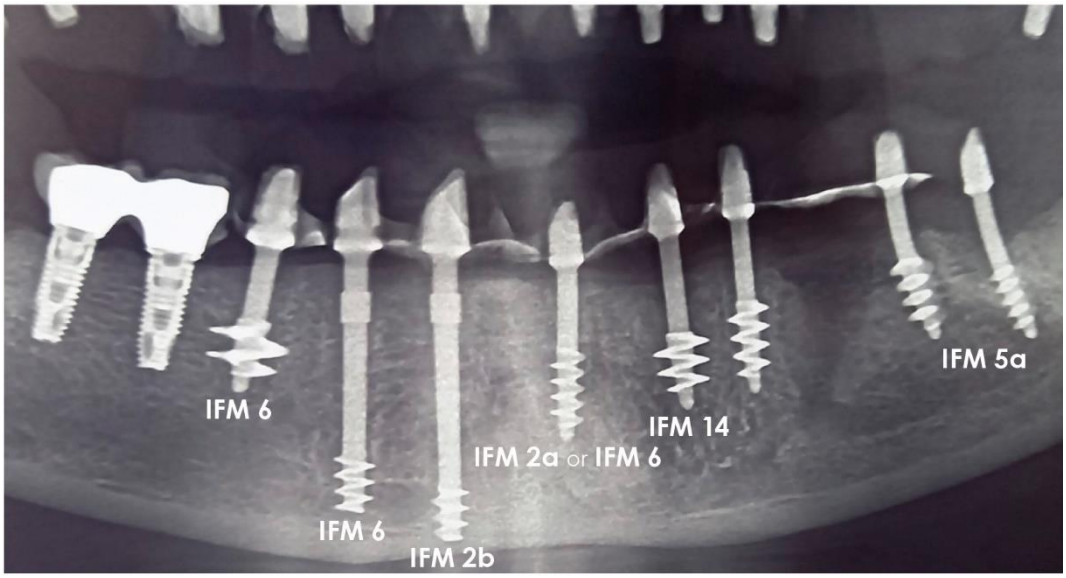

شکل 2: روش 2الف / 2ب

روش 3
لنگرزدن قدامی بریج های تقسیم شده با قرار دادن یک یا دو ایمپلنت بلندقد کورتیکوبازال در شکاف بین ریشه دندان نیش و حفره مغزی (شکل 3). نخ های ایمپلنت در زیر ریشه دندان نیش گسترش می یابند. ایمپلنت تا قشر دم فک پایینی امتداد می یابد و می توان آن را در جایی که برای دستیابی به ثبات لازم است، لنگر انداخت.

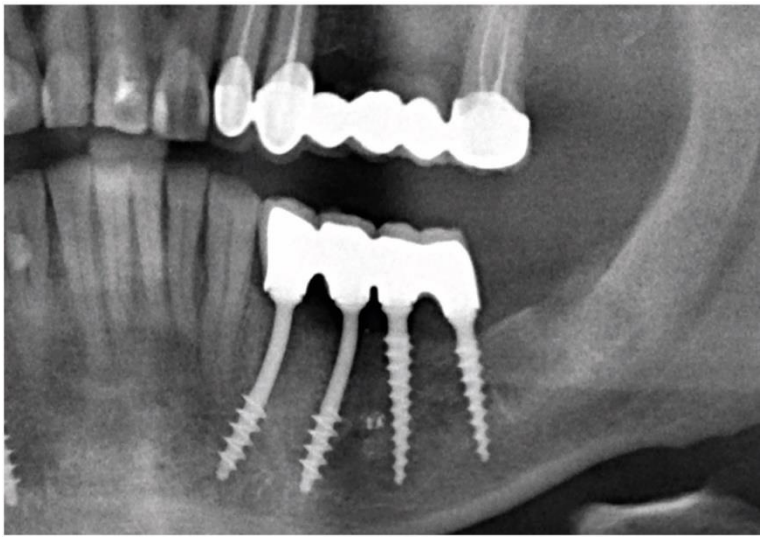

شکل 3- لنگر انداختن قدامی یک بخش با یک (یا 2) ایمپلنت استراتژیک / Implant Strategic® که به شکاف بین ریشه دندان نیش و نقطه خروج عصب مغزی / N. Mentalis می رسد.

روش های گروه 4:

روش 4الف:

بای پس عصب ها: موقعیت درون اندامی ایمپلنت کورتیکوبازول در دیستال فک پایین (پروگزیمال) ، از طریق بای پس عصب آلوئول تحتانی در سمت زبانی یا دهلیزی (شکل 4) اما بدون حفاری از طریق قشر دُمی شکل شاخه افقی فک پایین.

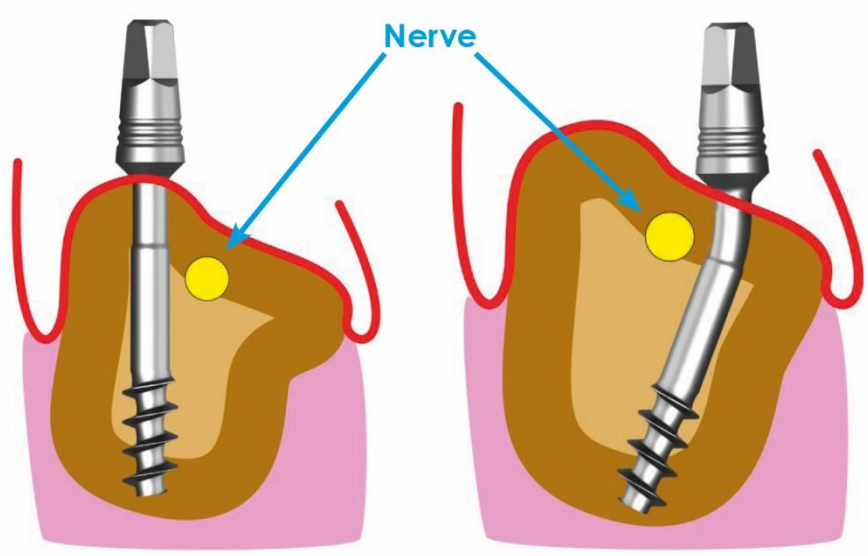

شکل 4الف 1-4:
بای پس عصب در فک پایینی بدون نفوذ در قشر دُمی شکل (استثنا)
قطر نخ 2.7 - 3.5 میلی متر

روش 4ب:

بای پس عصبی: موقعیت اندوسیال ایمپلنت کورتیکوبازال (قشری-پایه ای) در فک پایین دیستال (پروگزیمال)، با بای پس عصب آلوئول تحتانی در سمت زبانی یا دهلیزی - در صورت لزوم – طبق شکل 4 با نفوذ و حفظ نوک راسی در قشر دُمی شکل یا در درون آن کاشته شود.

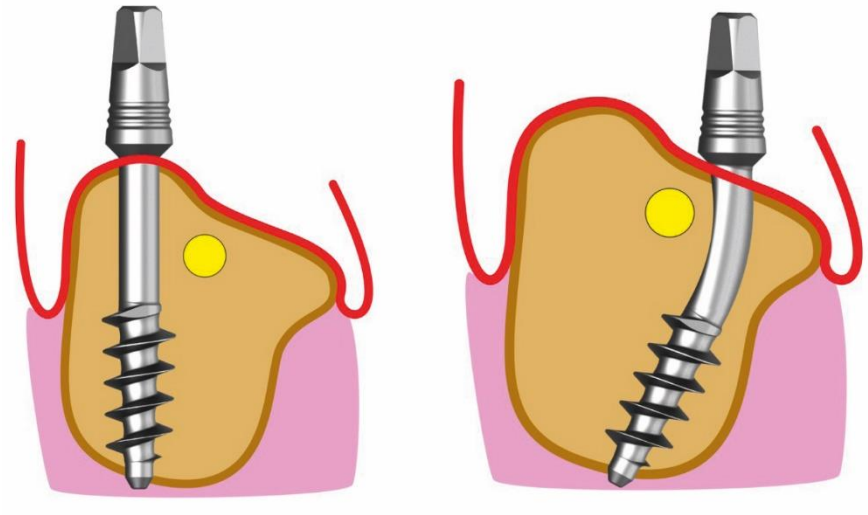

شکل 4ب- 1+2
بای پس عصب در فک پایینی همراه با نفوذ در قشر دُمی شکل (استثنا)
قطر نخ 3.5 میلی متر یا بیشتر.

روش های گروه 5:

روش 5الف:

<u>لنگرزدن قشری زبانی در فک پایین دیستال:</u> قرار دادن ایمپلنت با لنگرزدن نخ های منتقل کننده بار در استخوان زبانی در زیر برآمدگی میلوئوئید (در صورت لزوم، شکل 51-الف ، 2- 5الف) به منظور دستیابی به لنگرگاه واقعاً قابل نفوذ نسبت به نخ اپیکال. لازم است تا ایمپلنت کاملاً در قشر زبانی لنگر انداخته باشد و تا حدی فراتر از آن بیرون زده باشد. نوک ایمپلنت و احتمالاً قسمت هایی از نخ آن در فضای کف دهان قرار خواهد داشت. عصب آلوئولی تحتانی به صورت دُمی شکل یا دهلیزی به بدن ایمپلنت می رسد. معمولاً دو یا چند ایمپلنت از این دست در اعصاب مغزی (به عنوان مثال در قسمت نزدیک و افقی فک پایین) قرار می گیرند. همچنین به طور معمول، کجی سر این ایمپلنت ها (قبل از خم شدن) به سمت ایمپلنت های جلویی است. بمنظور موازی سازی، سر این ایمپلنت ها به صورت تقریبی خم می شوند (یعنی نسبت به ایمپلنت های قدامی، موازی می شوند).

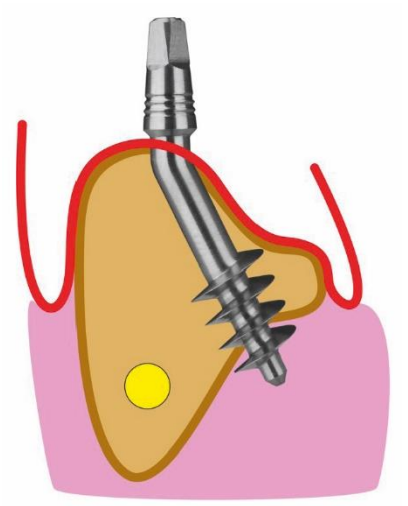

شکل 5الف- لنگر انداختن در قشر زبانی در فک پایین.

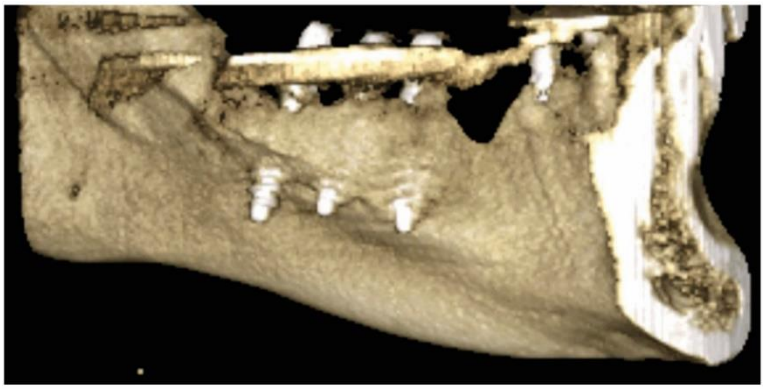

شکل 5الف- 2: سه ایمپلنت درست در فک پایین ، با نفوذ در قشر زبانی. قسمت هایی از نخ تا حدی در کف دهان قرار دارند.

روش 5ب:

<u>لنگر انداختن قشری دهلیزی در فک پایین دیستال:</u> قرار دادن ایمپلنت با لنگراندازی در استخوان دهلیزی، نزدیک به قشر به عنوان دومین قشر و تاج عصب آلوئولی تحتانی، شکل 5ب.

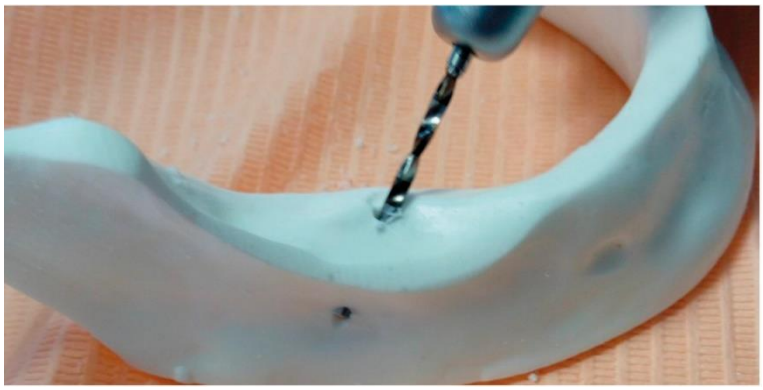

شکل 5 الف-2: سه ایمپلنت درست در فک پایین ، با نفوذ در قشر زبانی. قسمت هایی از نخ تا حدی در کف دهان قرار دارند.

روش 5ج:

<u>جراحی قشری دهلیزی در فک پایین دیستال</u> با قراردادن ایمپلنت در زیر عصب فک پایینی: این روش در زمانی استفاده می شود که آلوئوریس تحتانی از تاج دور باشد و هنگامیکه فک پایینی دوردست به اندازه کافی پهن و بلند باشد که بتوان این نوع قرارگیری را انجام داد.

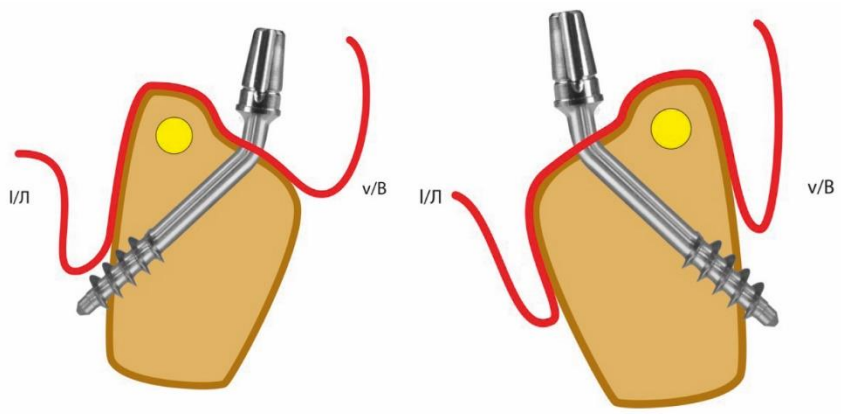

شکل 5ج: لنگرگاه دهلیزی یا قشری زبانی در فک پایین دیستال یعنی محل که بدنه ایمپلنت به سمت زیرین یعنی عصب آلوئوریس تحتانی تمایل دارد.

روش 6

قرار دادن ایمپلنت کورتیکوبازال / Corticobasal® با هدف فراهم آوردن حمایت کامی / زبانی و دهلیزی که بدون استفاده از لایه دوم استخوان قشر در جهت عمودی، به داخل قشر امتداد می یابد (شکل 6-1).

زمینه های اصلی کاربرد این روش عبارتند از:

- استخراج حفره های پره مولار (دندانهای آسیاب کوچک) فک پایین و فک بالا.
- دندانهای جلویی فک پایین و بالا، شکل 6 الف، ب.
- توبروز بودن[4] (پیش آمدگی) فک بالا.

[4] Tuberosity

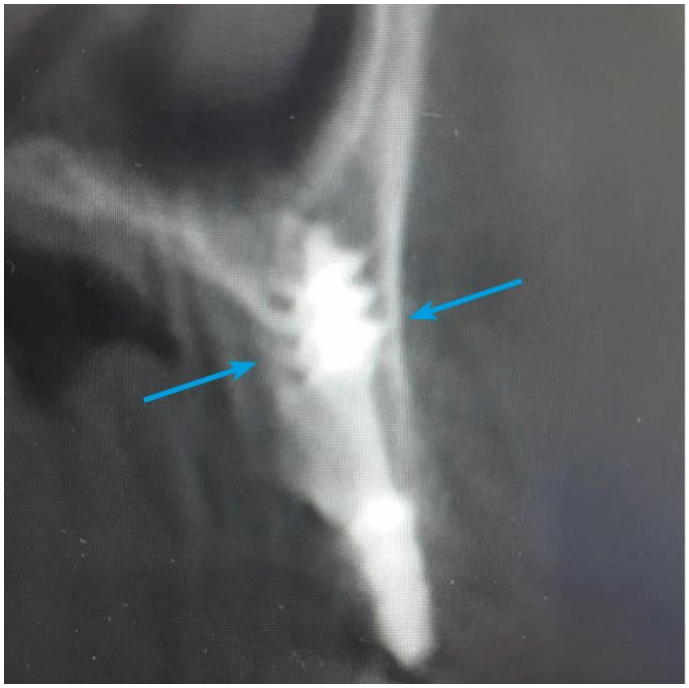

شکل 6الف- واردکردن ایمپلنت قشری با لنگر انداختن در قشر دهلیزی و زبانی بدون استفاده از قشر دوم در جهت محور.

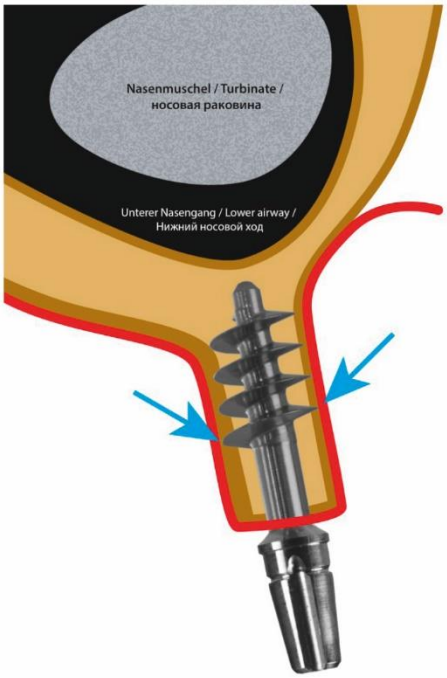

شکل 6ب-واردکردن ایمپلنت قشری با لنگر انداختن در قشر دهلیزی و زبانی بدون استفاده از قشر دوم معمولی.

روش های گروه 7:

روش 7الف:

لنگرهای نفوذی ایمپلنت ها در کف قشر بینی. ایمپلنت به صورت عمودی یا مورب از طریق استخوان آلوئول فک بالا وارد شده و سپس به صورت قشری لنگر زده می شود و در جای خود قرار می گیرد. این روش شامل نفوذ حداقل نوک ایمپلنت به غشای مخاطی کف بینی است. اگر نوک ایمپلنت صیقلی شده و در نهایت بخشی از نخ صیقلی شده اندکی به راه هوایی تحتانی کشیده شود یا با توربین تحتانی تماس پیدا کند، آسیب و ضرری بدنبال نخواهد داشت. 7 الف-1، 7الف-2، 7الف-3.

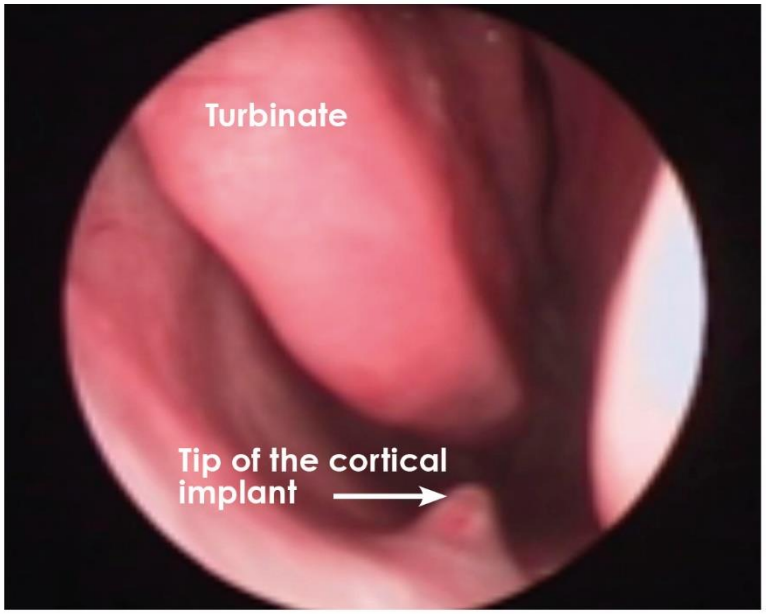

شکل 7الف- 1: برای دستیابی به یک لنگر و جایگیری محکم در سقف بینی، لازم است تا ایمپلنت قشری در ناحیه بینی پیچ شود. این مسئله که نوک ایمپلنت توسط غشای مخاطی پوشانده شده باشد (مانند تصویر زیر) یا اینکه قسمت های اپیکال صیقلی شده ایمپلنت در بینی نمایان باشد یا خیر ، اهمیتی ندارد.

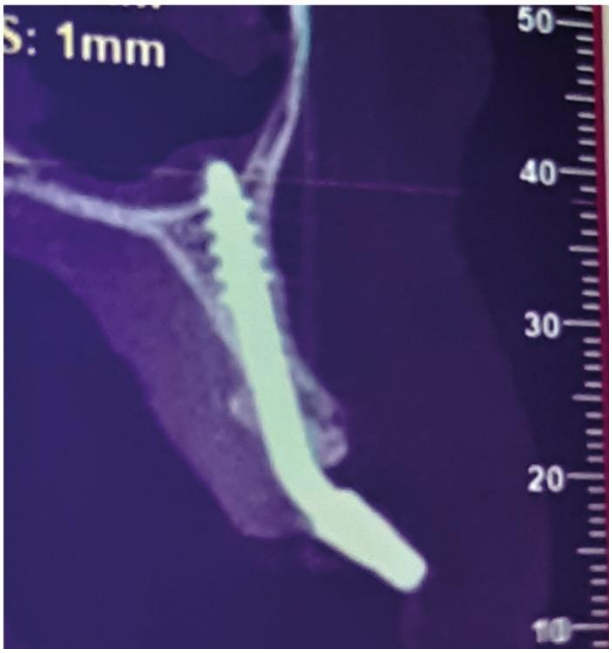

شکل 7الف- 2: لنگر انداختن ایمپلنت در سقف بینی با نفوذ کامل در داخل قشر.

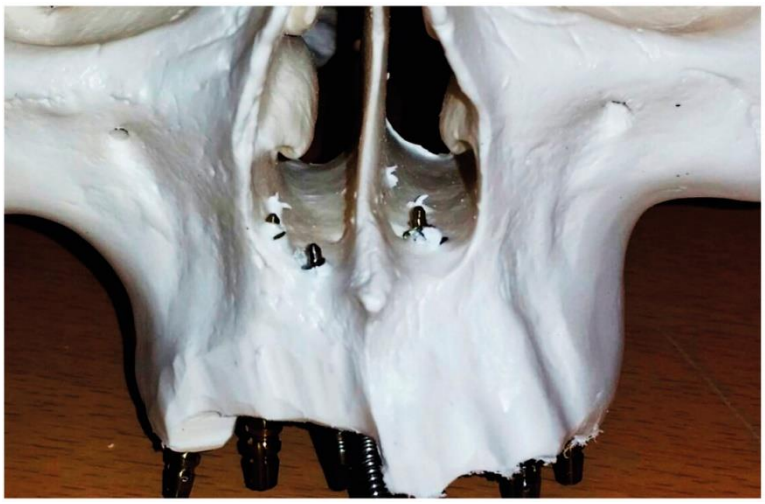

شکل 7الف- 3: لنگر انداختن ایمپلنت در سقف بینی با نفوذ کامل در قشر.

روش 7ب:
وارد کردن ایمپلنت در طرف کامی از استخوان آلوئولار کاملاً افقی ("برجستگی آلوئول تیز") بدون نفوذ به استخوان آلوئول واقعی بمنظور لنگر انداختن مستقیم در سقف بینی، شکل 7ب1. روش 7ب شکل خاصی از کاربرد روش 7الف می باشد. شکل های: 7الف و ب. زمینه های اصلی کاربردی: Regio 15-25.

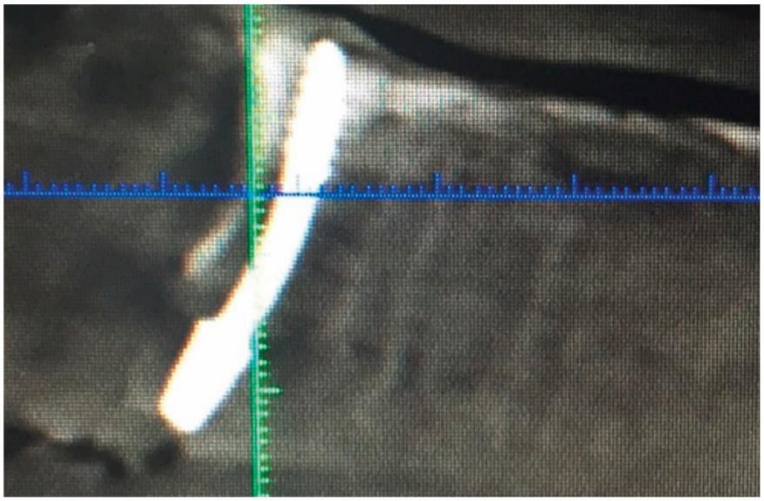

شکل 7ب: وارد کردن مستقیم جسم ایمپلنت به سقف بینی با عبور از زائده آلوئولار (تصویر CT).

روش های گروه 8:

روش 8الف:

استفاده از **سقف قشری سینوس فک فوقانی** برای نفوذ به لنگرگاه ایمپلنت، شکل 8الف. از این روش می توان به غشای اشنایدر[5] نفوذ نمود.

شکل 8الف- 1: لنگراندازی (جایگیری) ایمپلنت در سقف قشر سینوس فک بالا، IFM 8a.

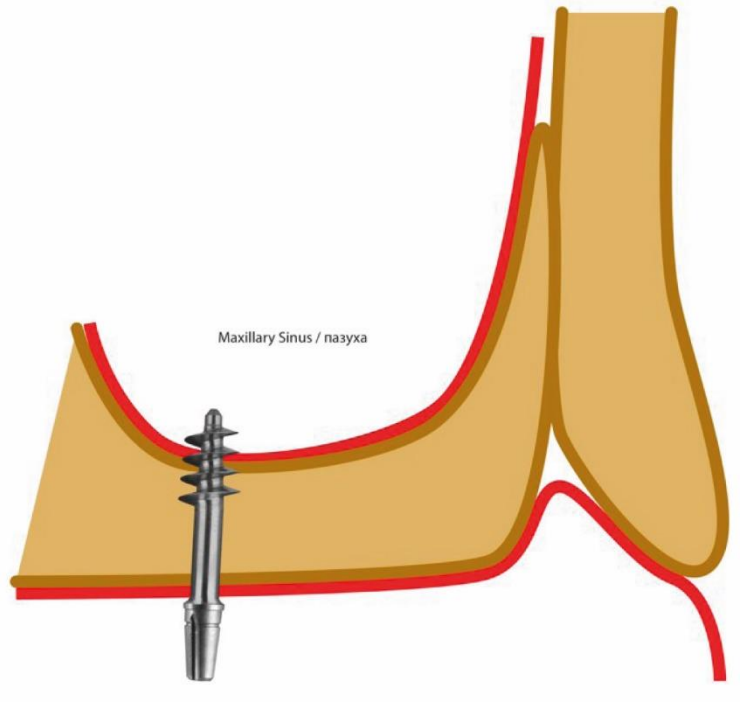

شکل 8الف- 2: لنگراندازی و جایگری ایمپلنت در سقف قشری سینوس فک بالا.

[5] Schneiderian membrane

روش 8ب:
استفاده از تیغه داخل سینوسی برای لنگر زدن چند قشری ایمپلنت کورتیکوبازال از جمله نفوذ قسمت هایی از نخ ایمپلنت به سقف استخوانی سینوس فک بالا، شکل 8ب. از این طریق می توان به غشای اشنایدر نفوذ نمود.

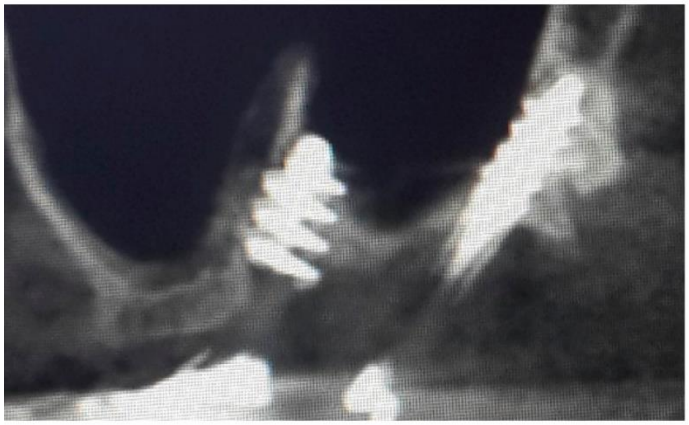

شکل 8ب-1: استفاده از سپتوم (دیواره) در سینوس فک فوقانی برای لنگر انداختن ایمپلنت، IFM 8b.

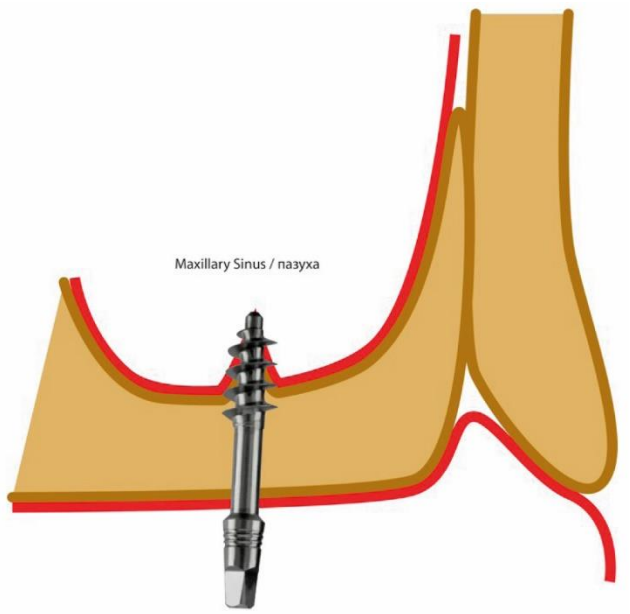

شکل 8ب-2: استفاده از سپتوم (دیواره) در سینوس فک فوقانی برای لنگر انداختن ایمپلنت.

روش های گروه 9:

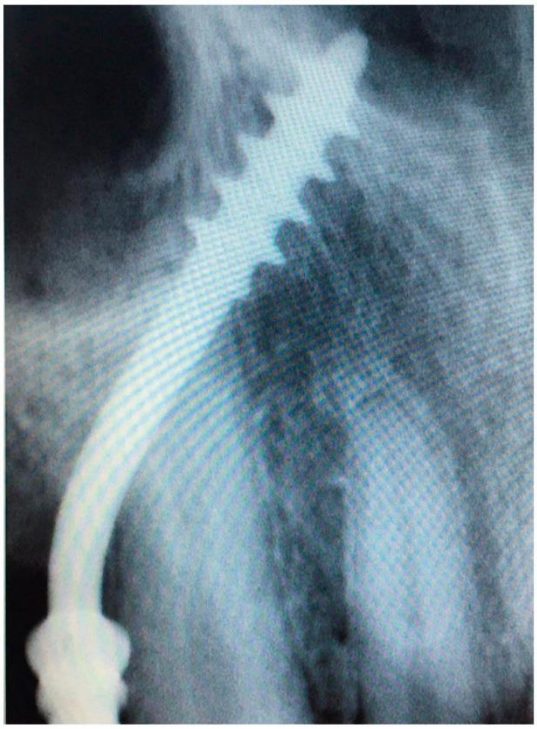

شکل 9. ایمپلنتی در سقف قشر بینی لنگر انداخته است. این ایمپلنت تا حدودی از ناحیه 15/14 در سمتصفحه ی ریشه دندان نیش هدایت می شود.

روش 9الف:

بای پس نمودن ریشه دندن نیش فوقانی: این روش بمنظور جایگذاری و لنگر انداختن ایمپلنت در سقف قشر بینی که در آن سر تکیه گاه در اولین یا دومین ناحیه پرمولر قرار می گیرد و شاخه ایمپلنت ریشه دندان نیش را در کام قرار می دهد، انجام می شود (شکل 9). روش شماره 9 یک مورد خاص از روش 7الف یا 7ب است و در صورت عدم استخراج قسمت جلویی (3-3)، استفاده می شود.

روش 9ب:

بای پس نمودن ریشه دندان نیش فوقانی: این روش بمنظور جایگذاری و لنگر انداختن ایمپلنت در ناحیه راپی مدیانای[6] فک فوقانی با قرار گرفتن سر تکیه گاه در ناحیه پرمولر اول یا دوم و شفت ایمپلنت که به طور کامل از ریشه دندان نیش عبور می کند. روش 9الف مورد خاصی از روش 11ب می باشد.

روش های گروه 10:

روش 10الف:

قرار دادن نخ آپیکال (راسی) ایمپلنت ها در قشر صفحه ناخنک استخوان اسفنوئید: می توان هم آن را مستقیماً در صفحه ناخنک استخوان اسفنوئید و هم از طریق غده فک بالا و / یا از طریق سینوس فک بالایی جایگذاری نمود.

---

[6] raphe mediana

در حالت انتهایی مطلوب، نوک ایمپلنت به داخل عضله ناخنک داخلی (میانی) (مابین بال های زائده ناخنک) نفوذ می کند. در نتیجه، لنگر محکمی در برابر اکستروژن و نفوذ و احتمالاً فشرده سازی استخوان نگهدارنده به دست می آید. ایمپلنت های کورتیکوبازال/ Corticobasal® یا ایمپلنت های دارای اجزای نخ فشاری برای این روش استفاده می شوند (شکل 10). تا جایی که ایمپلنت در ناحیه همجوشی بین استخوان فک بالا و زائده ناخنکی شکل و بین بال های زائده ناخنکی (در پیوند ماهیچه ای عضله ماهیچه ناخنک) قرار می گیرد، آسیب به شریان فک فوقانی ممکن نیست.

روش 10ب:

توبروپتریگوئید دوگانه[7]: در این روش در ناحیه فیوژن (ادغام) بین فک بالایی و زائده ناخنکی استخوان اسفنوئید، دو ایمپلنت موازی یا کمی واگرا قرار داده می شود.

روش های 8الف / 10ب بنیاد بین المللی ایمپلنت

روش های گروه 11:

روش 11الف:

جایگیری و لنگر انداختن در استخوان در سمت صفحه ی سینوس فک فوقانی بدون لنگر انداختن در سقف بینی یا خط وسط فک فوقانی (شکل 11).

[7] Double-Tuberopterygoid

شکل 11الف-1

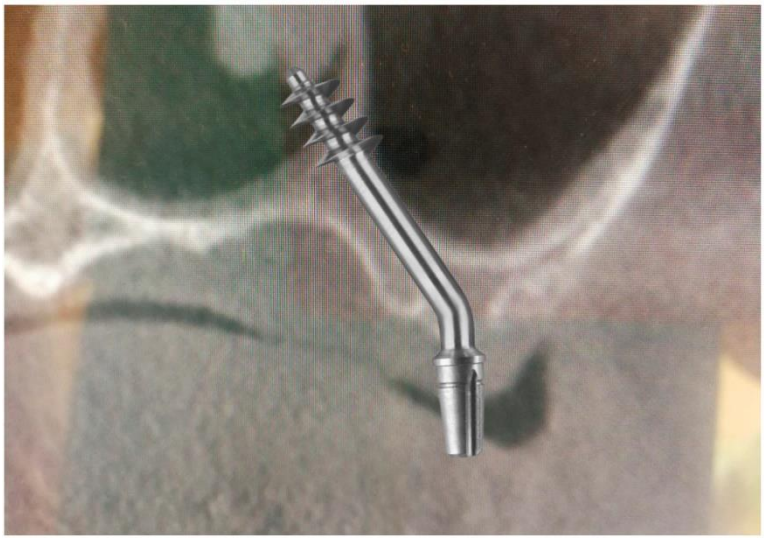

شکل 11الف-2: وارد کردن ایمپلنت به داخل استخوان در سمت صفحه سینوس فک بالا.
انواع:
11الف- لنگر انداختن با و بدون رسیدن به قشر بینی.
11ب- لنگر انداختن در بخیه میانی (راف) فک بالا.

روش 11ب:
جایگذاری یا لنگر انداختن ایمپلنت از طرف جانبی در خط میانی فک فوقانی.

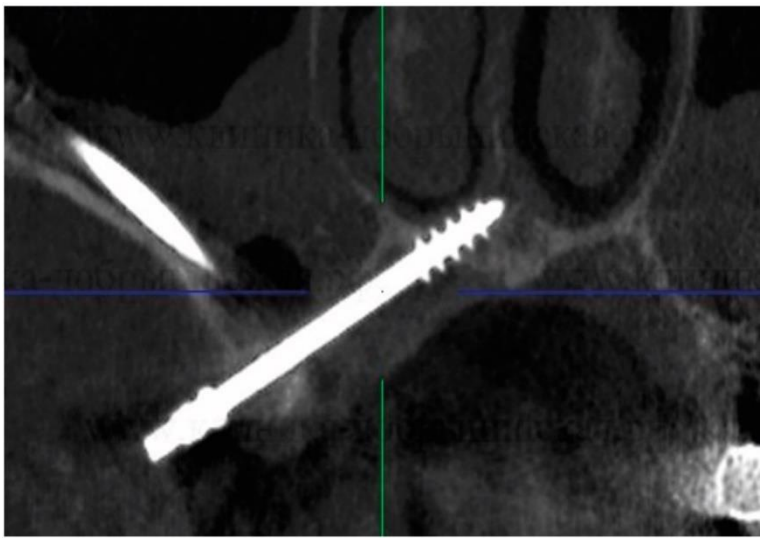

شکل 11ب: لنگرزدن و جایگیری در خط میانی فک فوقانی.

روش 12:

جایگیری و لنگر انداختنِ ایمپلنت در بدنه استخوان زیگوماتیک (شکل 12):

• با رویکرد ترانس سینوسی (از طریق سینوس) (شکل 12-1). یا:

• در رویکرد انجام شونده در زیر پرده برون اُست (پریوست)[8] ایمپلنت مستقیماً به بدن استخوان زیگوماتیک وارد می شود. (شکل 12-2).

[8] Periosteal (Periosteum):پرده ای که مانند پارچه روی استخوانهای بدن کشیده شده و به آنها چسبیده است

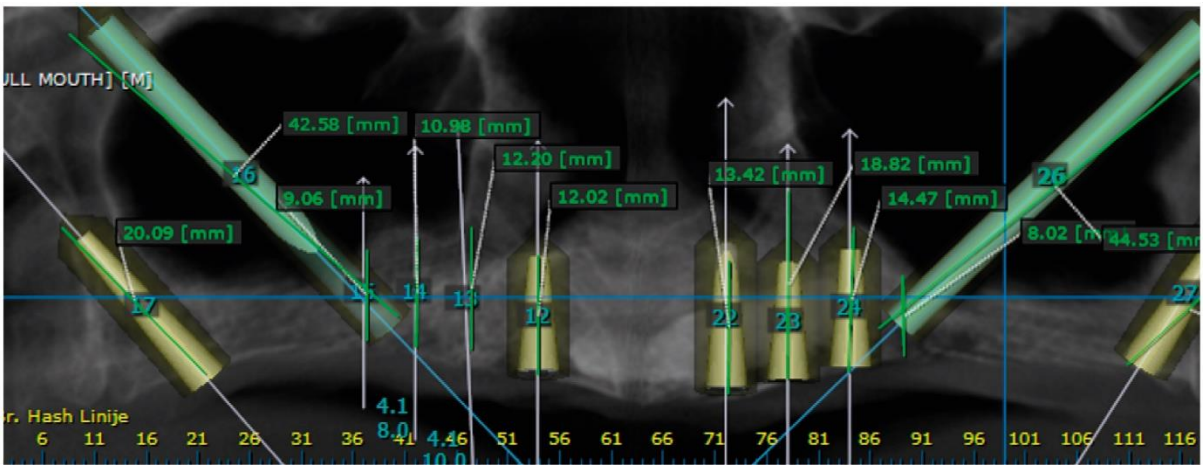

شکل 12: وارد کردن ایمپلنت به درون بدنه استخوان زیگوماتیک به دو روش:
- *مستقیم، خارج از سینوسی.*
- *ترانسینوزال (از درون سینوس).*

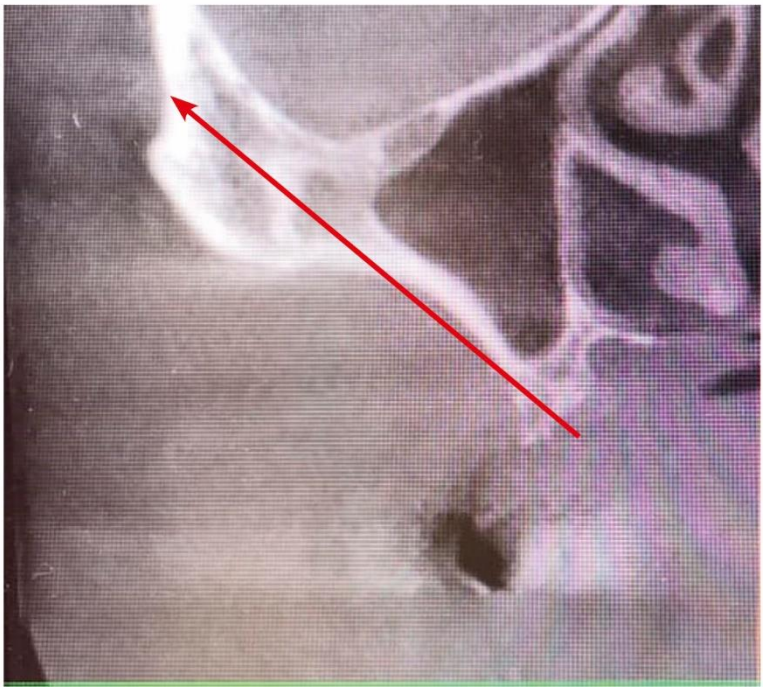

شکل 12-2: در صورت مناسب بودن آناتومی برای انجام این روش، از روش ایمپلنت
خارج سینوسی استفاده شود.

روش درمانی توصیه شده تا آنجا که از نظر آناتومیکی امکانپذیر باشد.

روش 13:

قرار دادن ایمپلنت ها به صورت دهلیزی به خط الراس آلوئولار تیغی شکل در فک تحتانی جلویی. در چنین شرایطی قطر معمولی ایمپلنت 2.7 میلی متر یا 3.0 میلی متر خواهد بود (شکل 13). لنگراندازی و جایگیری در قسمت فک پایینی انجام شده است (شکل 13). قسمت های عمودی ایمپلنت تا حدی به صورت زیر سطحی اجرا می شود. قشر قدامی دُمی شکل نیز می تواند برای این نوع لنگراندازی ایمپلنت استفاده شود. با این حال، می بایست احتیاط نمود و مراقب بود که آسیب به رگ های خونی رخ ندهد و در صورت امکان از استراتژی حفظ مخاط دهان برای پوشاندن پایه های عمودی ایمپلنت استفاده شود.

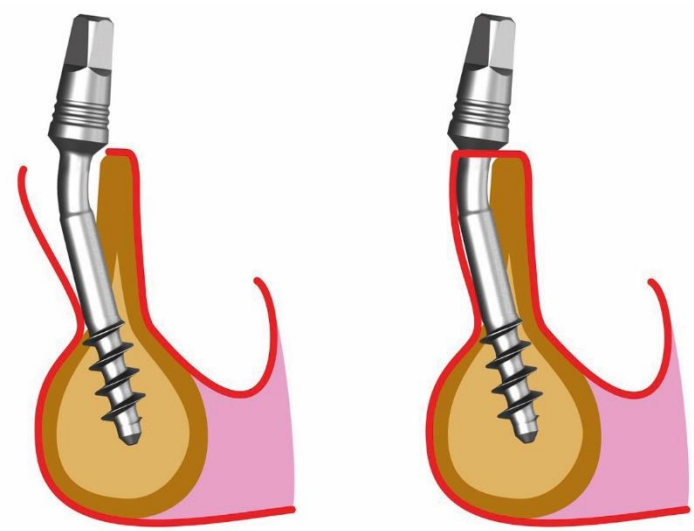

شکل 13-1، 13-2: وارد کردن ایمپلنت به صورت دهلیزی در مقابل خط الراس قدامی آلوئول تیز تیغی شکل.
قطر: 2.7 و 3.0 میلی متر
بخشی از ایمپلنت به صورت زیر پرده برون اُست (پریوست) اجرا می شود.
نخ ها در پایه فک تحتانی لنگر می زنند.

روش 14:
جایگذاری یا لنگر انداختن ایمپلنت در حفره استخراجی تازه به وجود آمده در اولین یا دومین لایه پریمولار (دندانهای آسیاب کوچک) با حداقل لنگراندازی مسیال و دیستال قشری در قشر آلوئولوس (شکل 14). استفاده از قشر میانی فک تحتانی باعث بهبود نتیجه جایگذاری می شود.

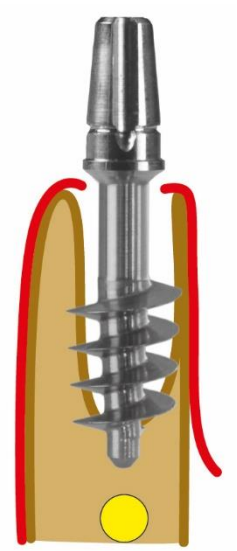

شکل 14: جایگذاری یا لنگر انداختن ایمپلنت در حفره استخراجی تازه ساخته شده پره مولار (دندانهای آسیاب کوچک) در اولین یا دومین لایه پری مولار تحتانی.

قطر: 4.5 یا 5.5 میلی متر، به ندرت 7 میلی متر.

روش 15:

وارد کردن ایمپلنت با قطر بزرگتر به داخل حفره استخراجی تازه ساخته شده ریشه صفحه ای نخستین یا دومین لایه دندان آسیاب فوقانی (شکل 15).

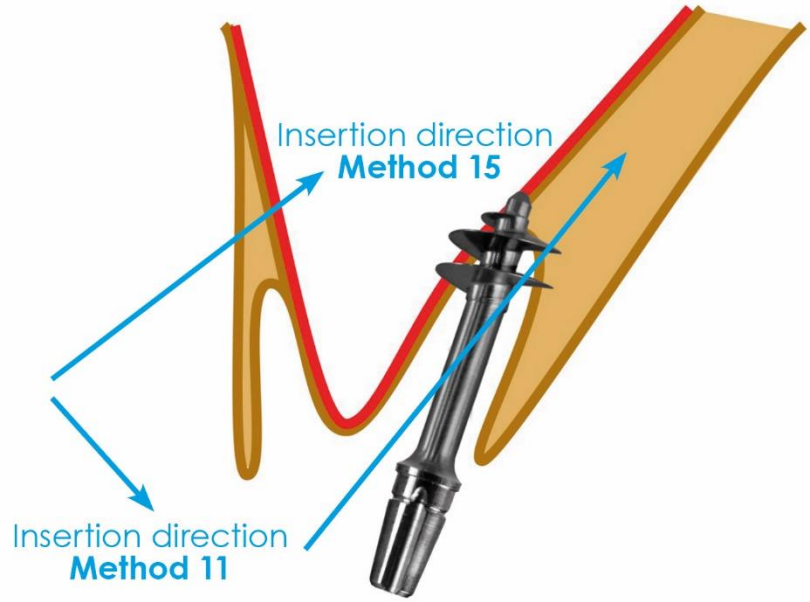

شکل 15: وارد کردن ایمپلنت در داخل ریشه صفحه ای اولین یا دومین لایه دندان آسیاب فوقانی.

روش های گروه 16:

روش 16الف:

وارد کردن دو ایمپلنت در ناحیه اولین دندان آسیاب کوچک فوقانی بطوریکه یکی از ایمپلنت ها بصورت صفحه ای در کف حفره بینی قرار می گیرد (بای پس ریشه دندان نیش مانند روش 9) و ایمپلنت دیگر در ناحیه آلوئول دهلیزی اولین پرمولر (دندان آسیاب کوچک) وارد می شود (شکل 16الف).

شکل 16الف: وارد کردن دو ایمپلنت در دو آلوئول نخستین دندان آسیاب کوچک فوقانی.
ایمپلنتی که به صورت صفحه ای وارد شده است، به سمت کف بینی حرکت کرده و بصورت صفحه ای از ریشه دندان نیش عبور نموده است (روش 9).

روش 16ب:

جنانچه انجام روش 10 امکان پذیر نباشد، دو یا سه ایمپلنت قشری-پایه ای (کورتیکوبازال/ Corticobasal®) را در ناحیه دندان آسیاب 1 یا 2 فوقانی به عنوان جایگزینی برای لنگراندازی در ناحیه توبروپتریگوئید (زائده ناخنکی) قرار دهید (شکل 16ب).

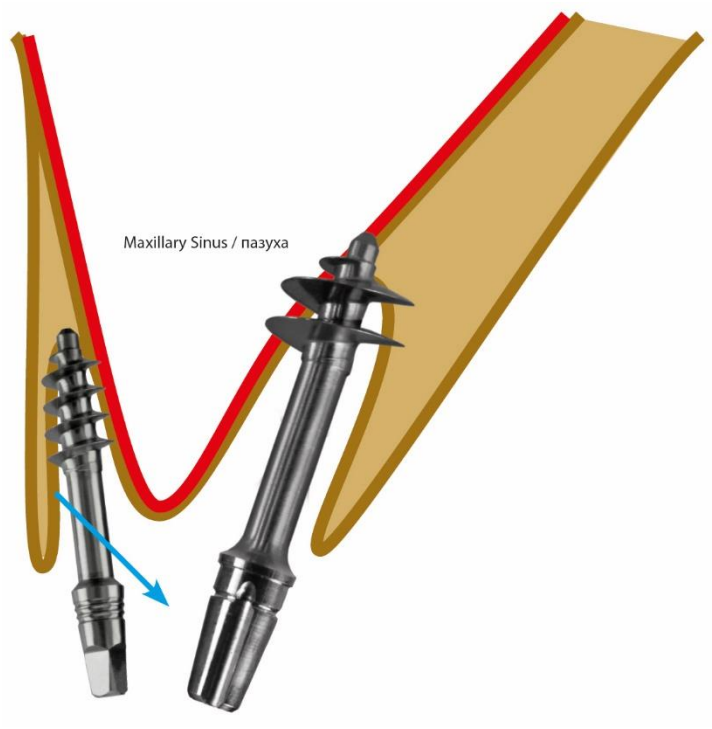

شکل 16ب: لنگراندازی یا جایگیری ایمپلنت های کورتیکوبازال 2-3 در آلوئول اولین دندان آسیاب فوقانی.