Консенсус относительно 16 принятых и клинически проверенных методов и субметодов установки имплантатов Corticobasal®

Copyright: Международный фонд имплантологов (IF), Мюнхен, Германия 2018/2019/2020; эта 3-я версия документа была пересмотрена и выпущена в августе 2021 года.

Стремясь определить стандартизированные методы лечения, Международный фонд имплантологов (Мюнхен/Германия) публикует данный консенсусный документ о 16 клинически успешных методах фиксации оральных имплантатов Corticobasal®. Данный консенсусный документ лишь описывает проверенные методы, не рекомендуя конкретное количество имплантатов на челюсти или сегменте. Тем не менее, подразумевается, что количество используемых имплантатов обычно выше по сравнению с планами лечения в рамках традиционной дентальной имплантологии. Отчасти это связано со стремлением удовлетворить желание пациентов касательно немедленной нагрузки.

Уровень доказательности: S3 (доказательная, систематически разработанная консенсусная инструкция).

Другие применимые нормы и документы:
Общие правила лечения в области травматологии и ортопедической хирургии
Показания и методы лечения с использованием кортикобазальных челюстных имплантатов, Консенсусный документ МФИ (IF Consensus Document) 2019. Ann Maxillofac Surg 2019; 9: 379-86.

ОБЩИЕ МЕТОДЫ

Метод 1

Метод 1a

Разнонаправленная установка (однокомпонентных) имплантатов, при которой имплантаты (насколько это возможно) устанавливаются под углом друг к другу (т.е. не параллельно). Чтобы обеспечить возможность установки неподвижных мостов, выполняются следующие действия:

- Головки абатментов (изобр. 1-2) параллелизируются путем сгибания стержня имплантатов (изобр. 3, 4, 7, 9, 11, 16b) для размещения протезов. Или:
- Угловые адаптеры (как промежуточные элементы) цементируются. Или:
- Параллельность достигается путем шлифовки больших головок абатментов.
- Протезные конструкции и имплантаты соединяются протезными винтами (для многокомпонентной конструкции имплантатов Corticobasal®)[1].

Метод 1b

Стабильность системы „кость-имплантат-протез“ достигается следующим

образом:

- Обязательная установка имплантатов с кортикальным креплением в стратегических позициях.
- Установка дополнительных опорных имплантатов для стабилизации.
- Полное проникновение и закрепление резьбы, передающей усилие, во 2-м и, при необходимости, в 3-м кортикальном слое (то есть, не только в 1-м кортикальном слое, который применяется в крестальной имплантологии), является обязательным. Как следствие, в кортикальную кость передаются как экструзивные, так и интрузивные усилия.
- При необходимости – комбинация с полированными компрессионными винтами.

Метод 1c

Крепление имплантатов во втором и, при необходимости, третьем кортикальном слое кости, независимо от характеристик альвеолярной кости. Предпочтительны кортикальные участки, устойчивые к резорбции.

Метод 1d

Установка имплантатов Corticobasal® в случаях тяжелого и активного поражения пародонта. Под защитой сильных местных дезинфицирующих средств удаляются зубы, а затем и пораженные пародонтом мягкие ткани. Имплантаты Corticobasal® устанавливаются сразу, а затем шинируются жесткой ортопедической конструкцией[2, 3, 4].

Метод 1e

Губчатые участки альвеолярной кости не используются для крепления. Достижение так называемой „остеоинтеграции“ не является основной целью лечения с помощью имплантатов Corticobasal®.

Метод 1f

Фиксация полированных корпусов имплантатов из пригодного для имплантирования материала с целью механического закрепления в кортикальных или высокоминерализованных участках костей верхнечелюстного скелета. Последующее шинирование ортопедической конструкцией в протоколе немедленной нагрузки.

Метод 1g

Блокировка вращения имплантата путем сгибания эноссальных или супракрестальных частей имплантата (т.е. стержня имплантата).

Метод 1h

Достижение первичной стабильности за счет использования имплантатов с эноссальной/апикальной шириной, резьба которых создает дополнительную вертикальную костную конденсацию.

Метод 1i

Фиксация имплантатов Corticobasal® в пересаженной кости[5, 7].

МЕТОДЫ, СПЕЦИФИЧЕСКИЕ ДЛЯ КОНКРЕТНОГО УЧАСТКА

Метод 2

Метод 2a

Установка имплантатов между двумя нервами Nn. Mentales (в беззубых нижних челюстях) без использования каудального кортикального слоя нижней челюсти. Резьба имплантатов вводится в направлении подбородка, что предотвращает повреждение нерва Nervus mentalis. Обычно устанавливают по два имплантата с каждой стороны нижней челюсти (Изобр. 1).

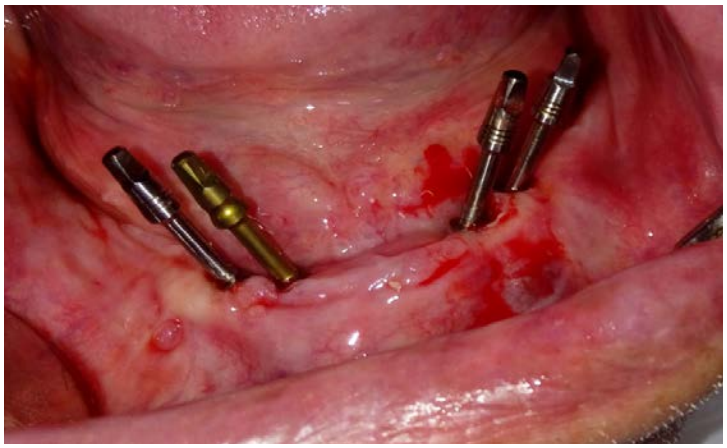

Изобр. 1 *Установка имплантатов между ментальными нервами (в беззубых нижних челюстях) с необходимостью или без необходимости крепления во 2-м (базальном) кортикальном слое нижней челюсти.*
Такая позиция и угловое положение имеют три преимущества:
- *Резьба находится в сильно минерализованной кости*
- *Можно избежать контакта с нервом N. mentalis*
- *Промежуток до головок дистальных имплантатов уменьшается.*

Метод 2b

Эноссальное позиционирование имплантата Corticobasal® в межфораминальной области с использованием каудального кортикального слоя нижней челюсти для фиксации. Полное проникновение сверла в каудальный кортикальный слой нижней челюсти и ретенция вершины имплантата в каудальном кортикальном слое или позади него.

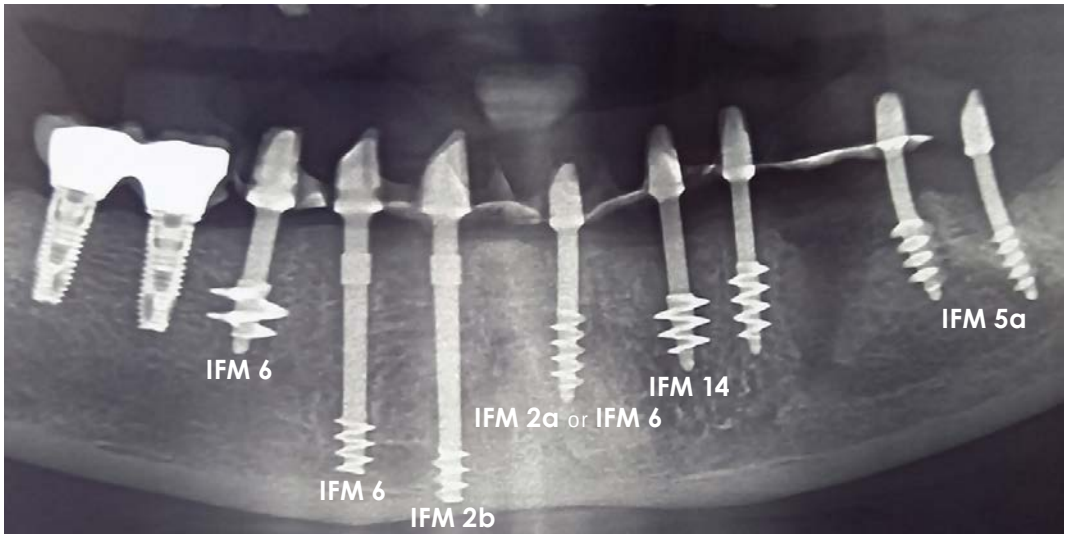

Изобр. 2
Метод 2a/ 2b

Метод 3

Переднее крепление сегментированных мостовидных протезов с установкой одного или двух длинных имплантатов Corticobasal® в промежуток между корнем клыка и ментальным отверстием Foramen mentale, изобр. 3. Резьба имплантата проходит под корнем клыка. Имплантат будет распространяться до каудального кортикального слоя нижней челюсти и может быть закреплен там, где это необходимо для достижения стабильности.

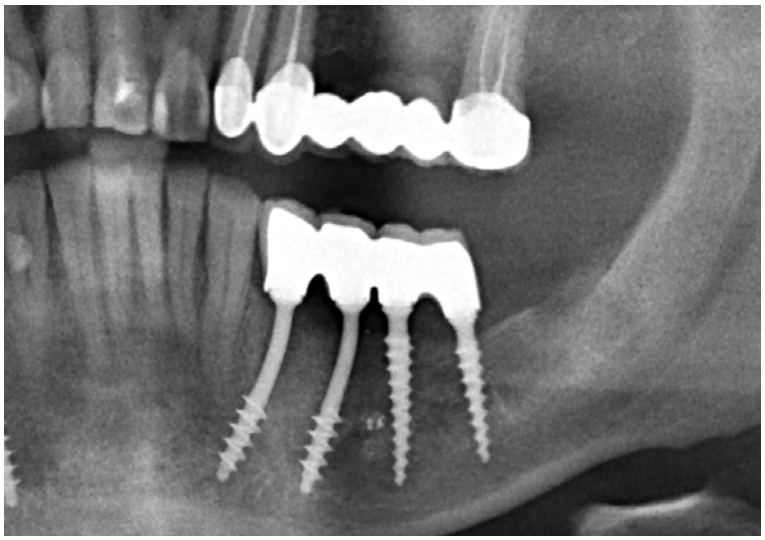

Изобр. 3 *Передняя фиксация сегмента, при этом 1 (или 2) имплантата Strategic Implant® проникают в промежуток между корнем клыка и местом выхода ментального нерва N. Mentalis.*

Метод 4

Метод 4а

Обход нерва: эндооссальное расположение имплантата Corticobasal® в дистальном (проксимальном) отделе нижней челюсти в обход нижнего альвеолярного нерва N. alveolaris inferior с язычной или вестибулярной стороны, рис. 4. Однако при этом в ходе сверления сверло не проходит через каудальный кортикальный слой горизонтальной ветви нижней челюсти.

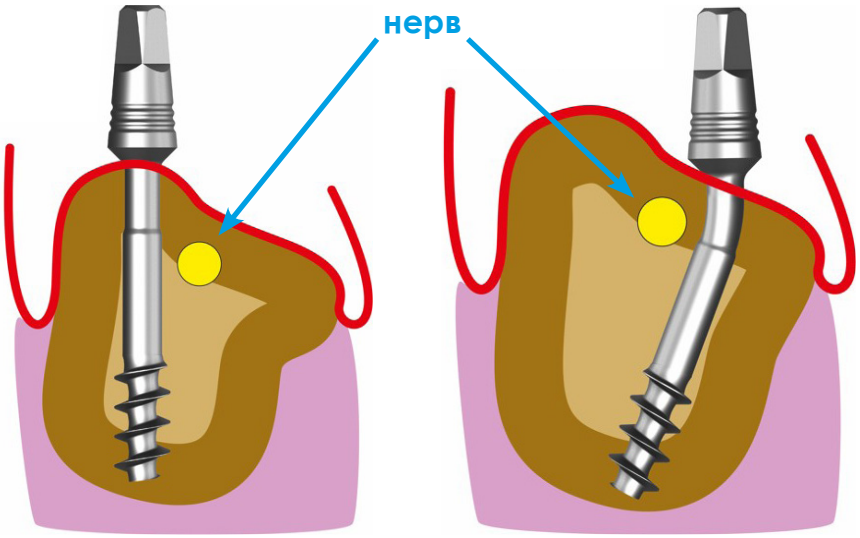

Изобр. 4а 1-4
Обход нерва в дистальном отделе нижней челюсти

Без пенетрации каудального кортикального слоя (исключение)

Диаметр резьбы 2.7 - 3.5 мм

Метод 4b

Обход нерва: эндооссальная установка имплантата Corticobasal® в дистальном (проксимальном) отделе нижней челюсти в обход нижнего альвеолярного нерва с язычной или вестибулярной стороны, если необходимо, изобр. 4, с проникновением и ретенцией вершины имплантата в каудальном кортикальном слое или позади него.

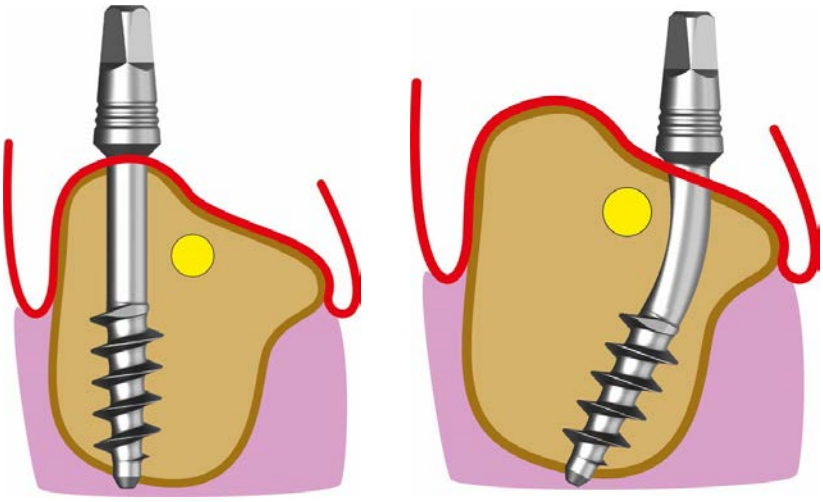

Изобр. 4b-1+2
Обход нерва в дистальном отделе нижней ч

С пенетрацией каудального кортикального слоя (исключение)

Диаметр резьбы 3.5 мм или больше

Метод 5

Метод 5a

Лингвальное кортикальное крепление в дистальном отделе нижней челюсти: установка имплантата с креплением передающей нагрузку резьбы в язычном костном подрезе под милохиоидным гребнем (где применимо, изобр. 5a-1, 5a-2) для достижения действительно проникающего крепления. Апикальная резьба имплантата должна быть полностью закреплена в лингвальном кортикальном слое и частично выходить за его пределы. Это означает, что вершина имплантата и, при необходимости, части резьбы располагаются в дне полости рта. Нижний альвеолярный нерв N. alveolaris inferior проходит каудально или вестибулярно по отношению к телу имплантата. Обычно два или более таких имплантатов устанавливаются дистальнее ментального нерва Nervus mentalis (т.е. в проксимальной, горизонтальной части нижней челюсти). Как правило, наклон головок этих имплантатов (до сгибания) происходит в направлении передних имплантатов. Для параллелизации головки этих имплантатов сгибаются проксимально (т.е. параллельно передним имплантатам).

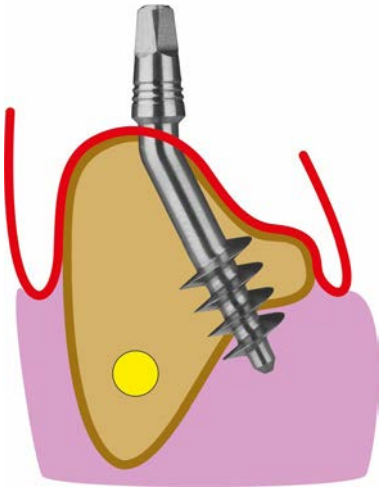

Изобр. 5a
Крепление в лингвальном кортикальном слое в дистальном отделе нижней челюстиг.

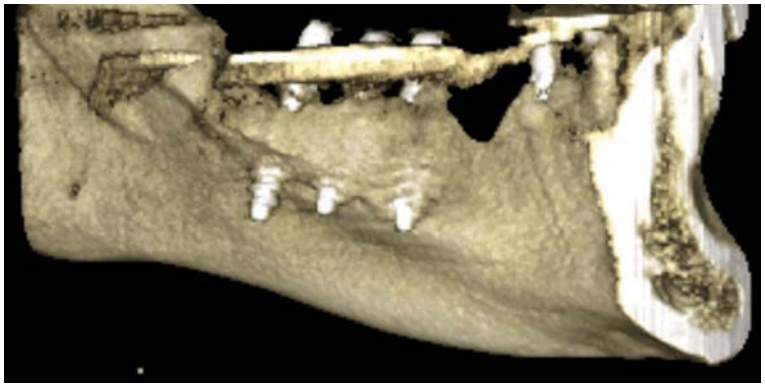

Изобр. 5a-2 *Три правильно установленных имплантата в задней части нижней челюсти, с проникновением в лингвальный кортикальный слой. Участки с резьбой частично находятся в дне полости рта.*

Метод 5b

Вестибулярная кортикальная фиксация в дистальном отделе нижней челюсти: установка имплантата с фиксацией в вестибулярной проксимальной кортикальной кости как во 2-м кортикальном слое и крестально по отношению к нижнему альвеолярному нерву N. alveolaris inferior, изобр. 5b.

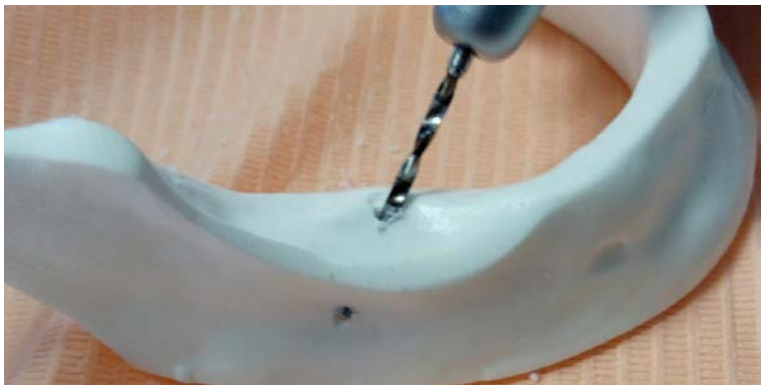

Изобр. 5b *Вестибулярное кортикальное крепление в дистальном отделе нижней челюсти.*

Важно выполнять это сверление с помощью прямого наконечника.

Метод 5c

Вестибулярное кортикальное вмешательство в дистальном отделе нижней челюсти, где имплантат проходит под нижнечелюстным нервом Nervus mandibularis: Этот метод используется, когда нерв N. inf. alveolaris находится далеко крестально и когда дистальный отдел нижней челюсти имеет достаточную ширину и высоту, чтобы выполнить установку имплантата данным методом.

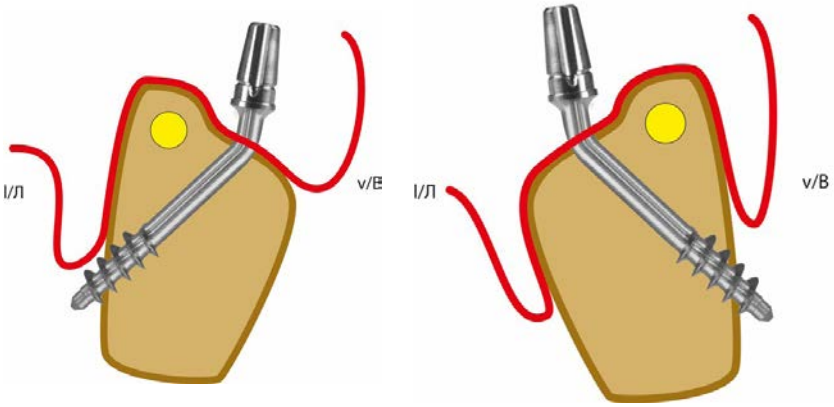

Изобр. 5c *Вестибулярная или кортикальная лингвальная фиксация в дистальном отделе нижней челюсти. При этом тело имплантата расположено каудально по отношению к нерву N. alv. inferior.*

Метод 6

Установка имплантата Corticobasal® с целью обеспечения палатально-лингвальной и вестибулярной поддержки, распространяющейся на кортикальный слой, без использования второго кортикального слоя кости в вертикальном направлении, изобр. 6-1. Основные области применения:

- Экстракционные альвеолы нижнечелюстных и верхнечелюстных премоляров.
- Нижние и верхние фронтальные зубы, изобр. 6a, b.
- Область бугра верхней челюсти.

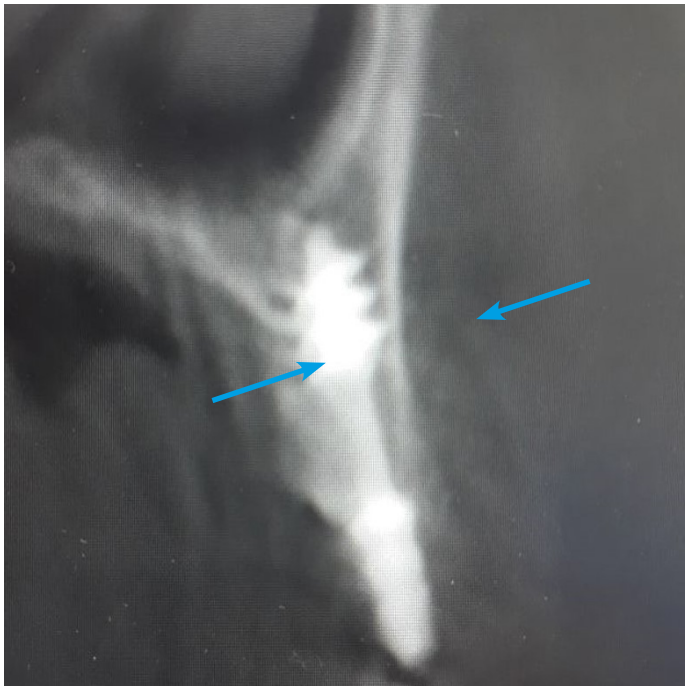

Изобр. 6a *Установка кортикального имплантата с фиксацией в вестибулярном и лингвальном кортикальном слое, без использования 2-го кортикального слоя в осевом направлении.*

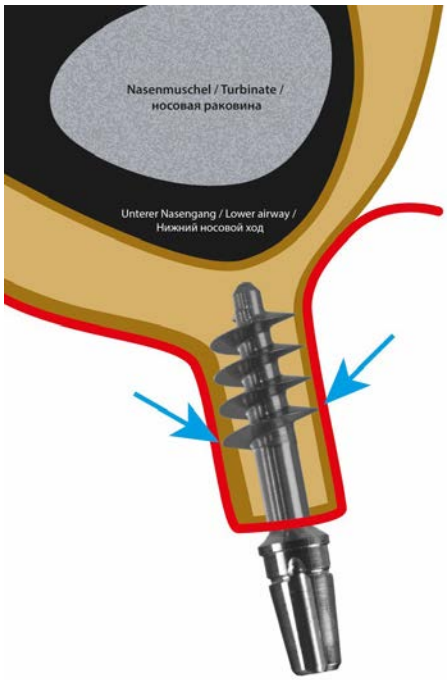

Изобр. 6b *Установка кортикального имплантата с фиксацией в вестибулярном и лингвальном кортикальном слое, без использования обычного 2-го кортикального слоя.*

Метод 7

Метод 7а

Проникающее крепление имплантатов в кортикальном дне носовой полости. Имплантат устанавливается вертикально или под углом через верхнечелюстную альвеолярную кость и затем закрепляется кортикально. Эта техника предполагает проникновение, по крайней мере, вершины имплантата в слизистую оболочку дна носовой полости. Ничего страшного, если полированная вершина имплантата и, в конечном счете, часть полированной резьбы немного выходят в нижние дыхательные пути или контактируют с нижней частью носовой раковины. 7а-1, 7а-2, 7а-3.

Изобр. 7а-1 *Для достижения надежной фиксации в дне носовой полости кортикальный имплантат должен быть ввинчен в область носа. Не имеет значения, покрыта ли вершина имплантата слизистой (как на этой фотографии) или полированные апикальные части имплантата в носу обнажены*

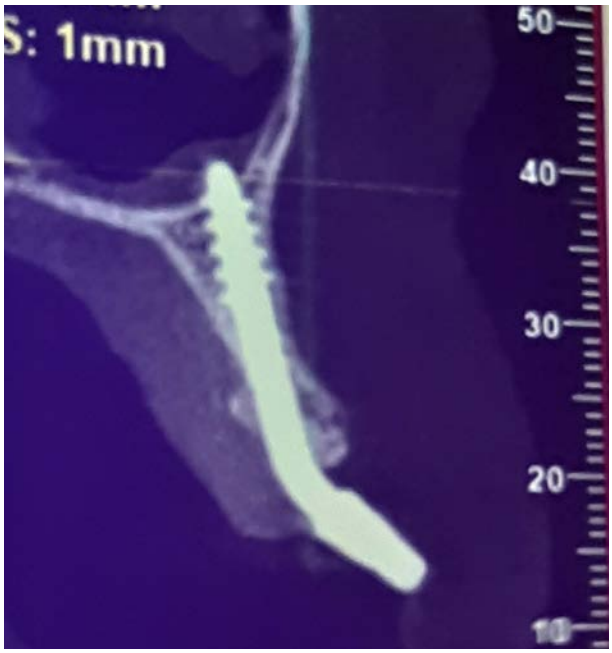

Изобр. 7а-2 *Фиксация имплантата в дне носовой полости, с полным проникновением сквозь кортикальный слой.*

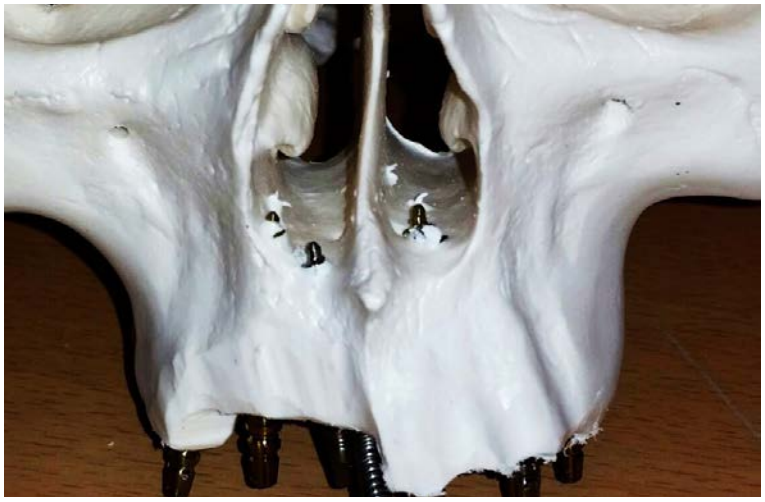

Изобр. 7a-3 *Фиксация имплантата в дне носовой полости при полном проникновении сквозь кортикальный слой.*

Метод 7b

Установка имплантата на палатальной стороне горизонтально сильно атрофированной альвеолярной кости („ножевидный, т. е. острый как нож альвеолярный гребень“) без проникновения в собственно альвеолярную кость для фиксации непосредственно в дне носовой полости, изобр. 7b-1. Метод 7b – это особая форма применения метода 7a, изобр. 7a и b. Основные области применения: области зубов 15 - 25.

Изобр. 7b *Прямое введение имплантата в дно носовой полости, минуя альвеолярный отросток (компьютерная томография).*

Метод 8

Метод 8a

Сверло полностью проникает в кортикальную пластину дна верхнечелюстной пазухи и мембрану Шнейдера на средней скорости (2000 – 10000 об/мин). Имплантат подбирается и позиционируется так, чтобы примерно половина апикальной резьбы имплантата находилась в толще кортикальной пластины верхнечелюстной пазухи (т.е. краниальнее 2-й кортикальной пластины), а другая половина апикальной резьбы имплантата находилась в губчатой кости между 1-й и 2-й кортикальными пластинами.

Изобр. 8a-1 *Фиксация имплантата в кортикальном дне верхнечелюстной пазухи, IFM-метод 8a.*

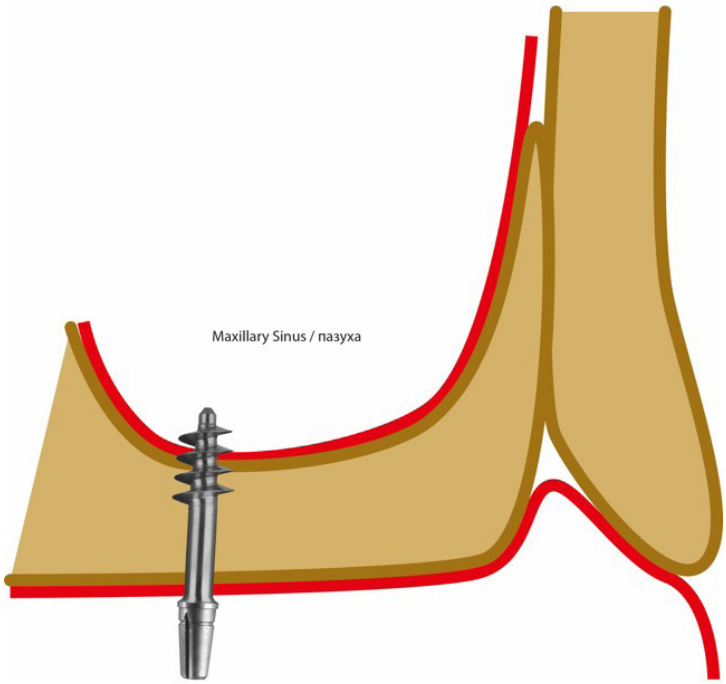

Изобр. 8a-2 *Фиксация имплантата в кортикальном дне верхнечелюстной пазухи.*

Метод 8b

Использование внутрисинусной перегородки для мультикортикальной фиксации имплантата Corticobasal®, включая проникновение части резьбы имплантата в костное дно верхнечелюстной пазухи, Изобр. 8b. При этом может происходить пенетрация мембраны Шнайдера.

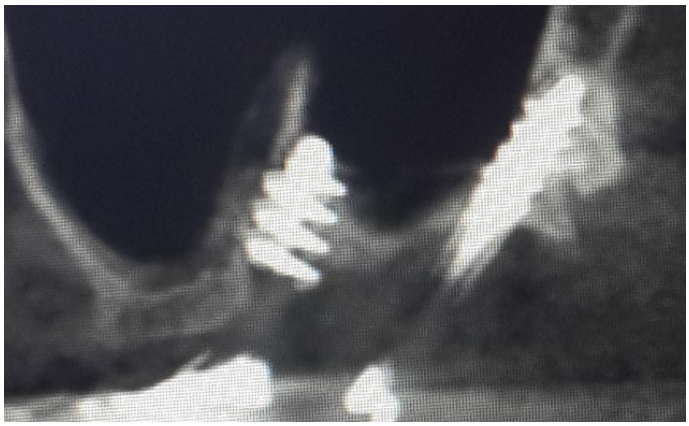

Изобр. 8b-1 *Использование перегородки в верхнечелюстной пазухе для закрепления имплантата, IFM-метод 8b.*

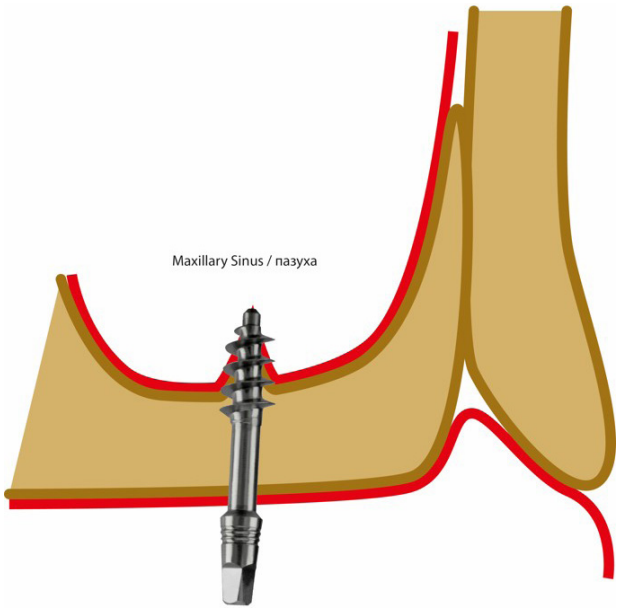

Изобр. 8b-2 *Использование перегородки в верхнечелюстной пазухе для закрепления имплантата.*

Метод 9

Изобр. 9 *Фиксация имплантата в кортикальном дне носовой полости, при этом имплантат немного отводится от области 14/15 с палатальной стороны корня клыка.*

Метод 9a

Обход корня верхнего клыка: для фиксации имплантата в кортикальном дне носовой полости, при этом головка абатмента располагается в области первого или второго премоляра, а стержень имплантата обходит корень клыка с нёбной стороны, изобр. 9. Метод 9 является частным случаем методов 7a или 7b и используется, когда передний сегмент (3 - 3) не должен быть удален.

Метод 9b

Обход корня верхнего клыка: фиксация имплантата в верхнечелюстном срединном отростке (Raphe mediana), при этом головка абатмента располагается в области первого или второго премоляра, а стержень имплантата палатально перекрывает корень клыка. Метод 9a является частным случаем метода 11b.

Метод 10

Метод 10a

Установка апикальной части резьбы имплантатов в кортикальную кость птеригоидной пластины клиновидной кости: установка может осуществляться либо непосредственно в птеригоидную пластину клиновидной кости, либо через бугор (тубер) верхней челюсти и/или через верхнечелюстную пазуху[6].

В оптимальном конечном положении вершина имплантата проникает во внутреннюю (медиальную) птеригоидную мышцу (между крыльями птеригоидного отростка), где достигается надежная фиксация против экструзии и интрузии и, при необходимости, компрессия удерживающей кости. Для этого метода используются имплантаты Corticobasal® или имплантаты с компонентами компрессионной резьбы. Изобр. 10. Если имплантат устанавливается в зоне сращения между верхнечелюстной костью Os maxillare и птеригоидным отростком и между крыльями птеригоидного отростка (в месте прикрепления медиальной птеригоидной мышцы M. pterygoideus med.), то травма верхнечелюстной артерии исключена.

Метод 10b

Двойной тубероптеригоид: два параллельных или слегка расходящихся имплантата устанавливаются в зоне сращения между дистальным отделом верхней челюсти и клиновидной костью.

IF Метод 8a / 10b

Метод 11

Метод 11a

Фиксация в кости с небной стороны верхнечелюстной пазухи без фиксации в дне носовой полости или в средней линии верхней челюсти, изобр. 11.

Изобр. 11a-1

Изобр. 11a-2 *Установка имплантата в кость с нёбной стороны верхнечелюстной пазухи.*

Варианты:
11a Фиксация с достижением и без достижения кортикального слоя носа

11b Фиксация в срединном шве Sutura (Raphe) mediana верхней челюсти

Метод 11b

Фиксация имплантата сбоку в средней линии верхней челюсти.

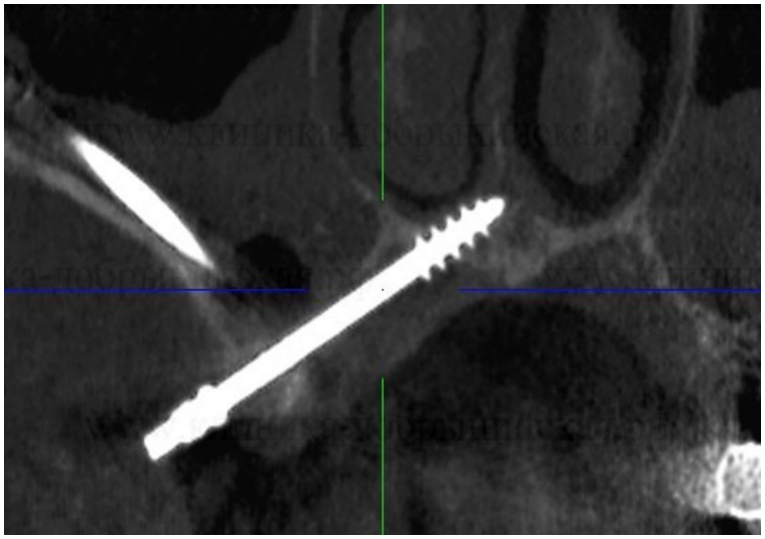

Изобр. 11b *Фиксация в срединном шве Sutura (Raphe) mediana верхней челюсти.*

Метод 12

Фиксация имплантата в теле скуловой кости, Изобр. 12:

- С помощью транссинусальной процедуры (Изобр. 12-1). Или:
- Установка каудально-медиально, непосредственно в тело скуловой кости (Изобр. 12-2).

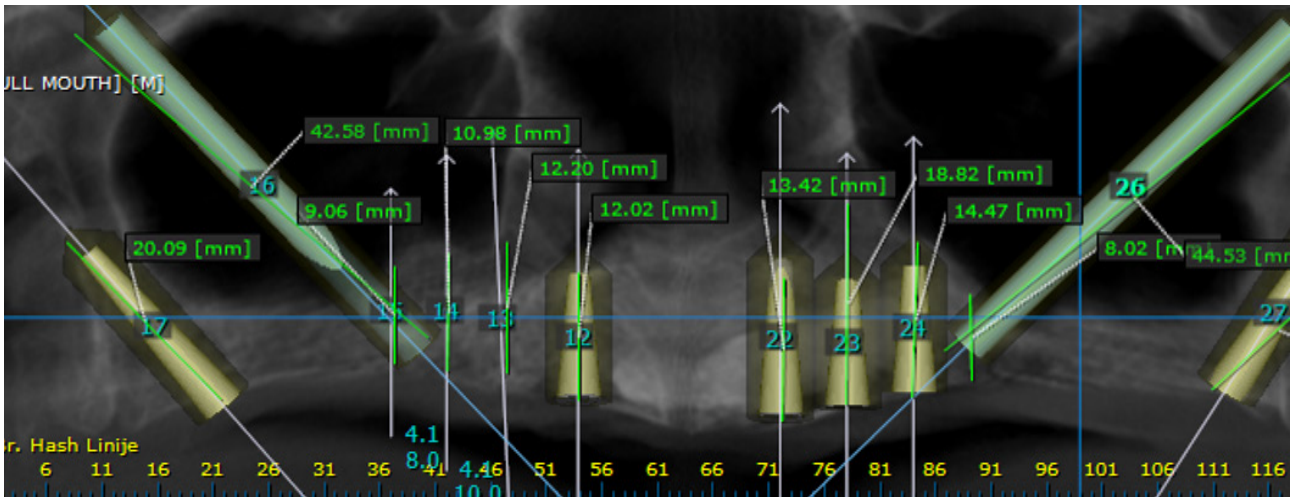

Изобр. 12 *Установка имплантата в тело скуловой кости*
• непосредственно, экстрасинусально
• транссинусально

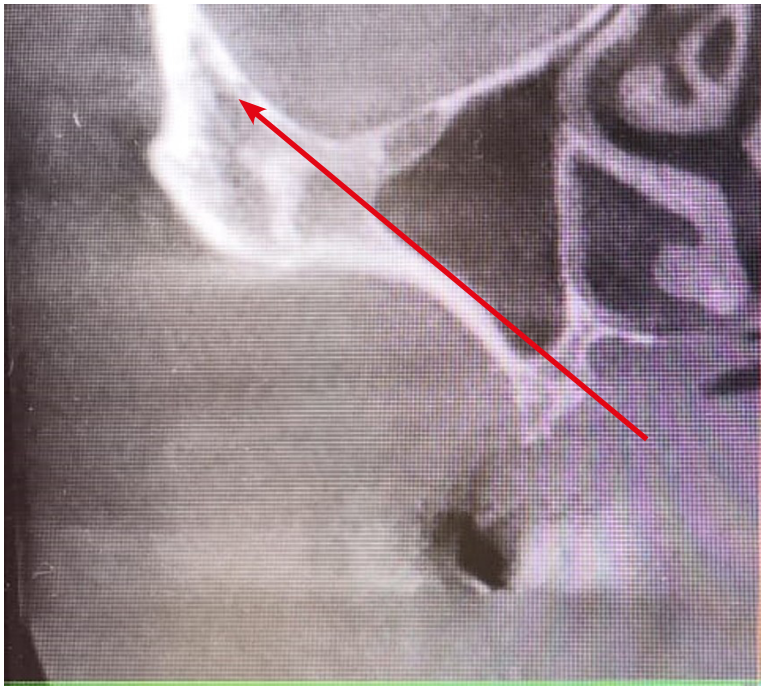

Изобр. 12-2 *Экстрасинусальный ход имплантата при наличии анатомии, подходящей для данного подхода. Рекомендуемый подход к лечению, насколько это анатомически возможно.*

Метод 13

Установка имплантатов вестибулярно к ножевидному краю альвеолярного гребня в передней части нижней челюсти. Типичный диаметр имплантата составляет 2,7 мм или 3,0 мм. Крепление в нижнечелюстном дне, изобр. 13. Вертикальные части имплантата проходят частично субпериостально. Передний каудальный кортикальный слой также может быть использован для этого типа крепления имплантата. Однако необходимо стараться не допустить повреждения кровеносных сосудов и, по возможности, следует применять стратегию сохранения слизистой оболочки полости рта для покрытия вертикальных стоек имплантата.

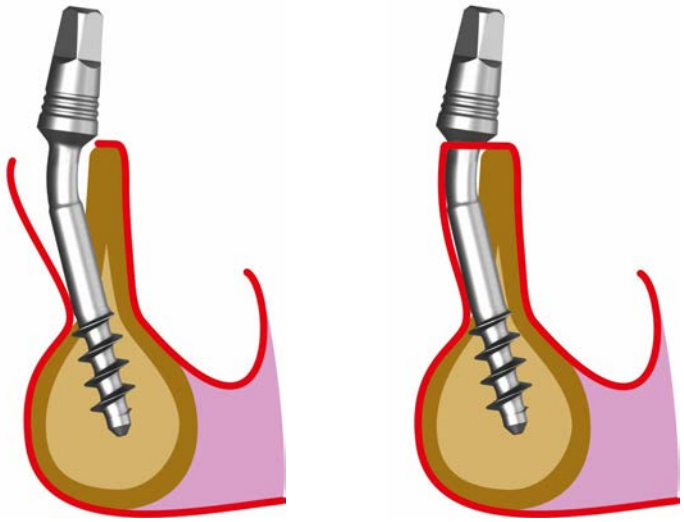

Изобр. 13-1, 13-2 *Установка имплантата вестибулярно перед ножевидным краем переднего альвеолярного гребня.*

Диаметр: 2,7 и 3,0 мм.

Частично имплантат проходит субпериостально. Резьба закрепляется в основании нижней челюсти.

Метод 14

Крепление имплантата в свежей экстракционной альвеоле первого или второго премоляра с по меньшей мере мезиальным и дистальным кортикальным креплением в кортикальном слое альвеолы, изобр. 14. Использование медиального кортикального слоя нижней челюсти улучшает фиксацию.

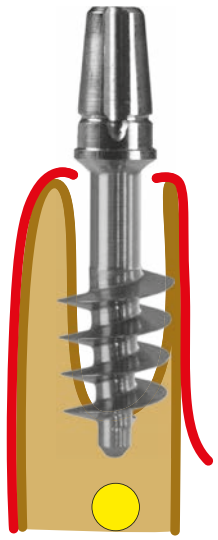

Изобр. 14 *Крепление имплантата в свежей экстракционной альвеоле первого или второго нижнего премоляра.*

Диаметр: 4.5 или 5.5 мм, редко 7 мм.

Метод 15

Установка имплантата большего диаметра в свежую экстракционную альвеолу нёбного корня верхнего первого или второго моляра, изобр. 15.

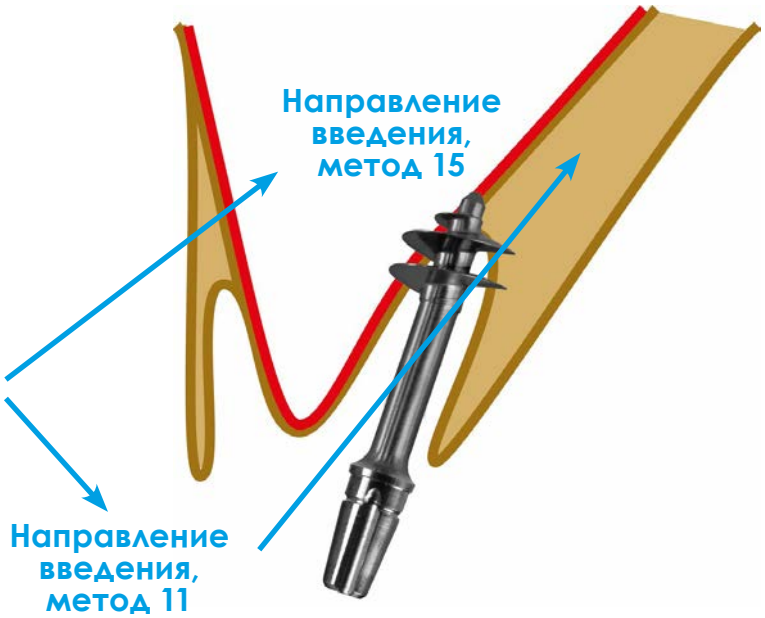

Изобр. 15 *Введение имплантата в небный корень верхнего первого или второго моляра.*

Метод 16

Метод 16a

Установка двух имплантатов в области верхнего первого премоляра, при этом один имплантат устанавливается палатально в дно носовой полости (обход корня клыка, метод 9), а другой вводится в область вестибулярной альвеолы первого премоляра. Изобр. 16a.

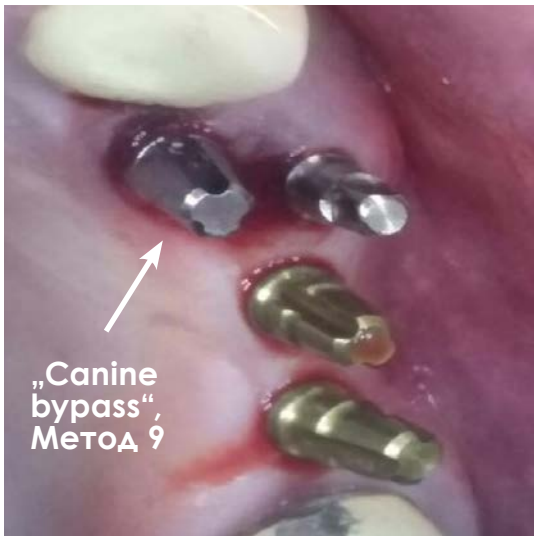

Изобр. 16a *Установка двух имплантатов в обе альвеолы верхнего первого премоляра.*

Палатально установленный имплантат проходит по направлению к дну носовой полости и палатально мимо корня клыка (метод 9).

Метод 16b

Установка двух или трех имплантатов Corticobasal® в области верхнего 1-го или 2-го моляра в качестве альтернативы фиксации в области тубероптеригоида, если метод 10 не представляется возможным, изобр. 16b.

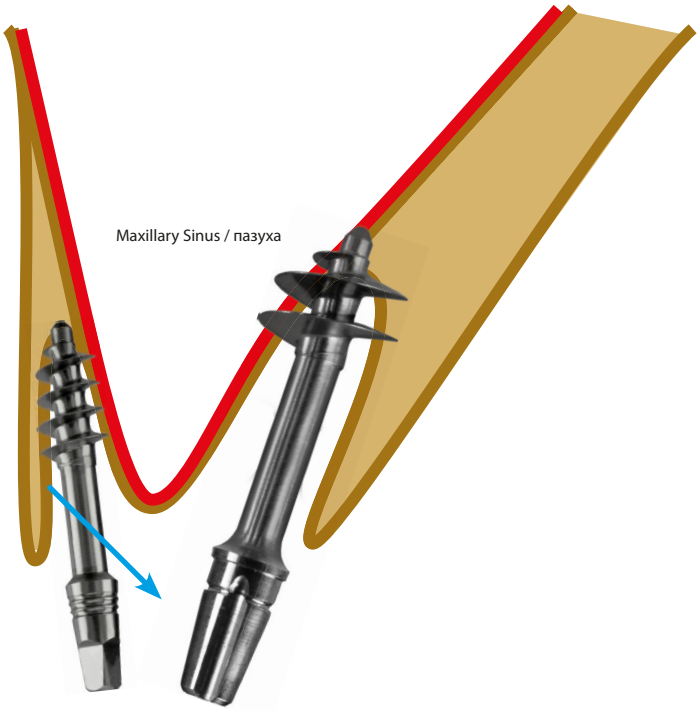

Изобр. 16b *Фиксация 2-3 имплантатов Corticobasal® в альвеоле верхнего первого моляра.*

The Foundation of Knowledge

1 Gaur V., Doshi A., Ihde S., Ihde A., Palka L. Multi-unit connection for the Strategic Implant®: an innovative way for achieving retrievability of prosthetics on fully polished single piece implants used in an immediate loading protocol. CMF Impl Dir 2020; 14: 3 - 34

2 Dobrinin O., Lazarov A, Konstantinovic V.K., et al. Immediate-functional loading concept with one-piece implants (BECES/BECES N /KOS/ BOI) in the mandible and maxilla- a multi-center retrospective clinical study. J. Evolution Med. Dent. Sci. 2019;8(05):306-315, DOI: 10.14260/jemds/2019/67

3 Lazarov A. Immediate functional loading: Results for the concept of the Strategic Implant®. Ann Maxillofac Surg 2019;9:78-88

4 Pałka ŁR, Lazarov A. Immediately loaded bicortical implants inserted in fresh extraction and healed sites in patients with and without a history of periodontal disease. Ann Maxillofac Surg 2019;9:371-8.

5 Motaz Osman, Abdelnasir G. Ahmad, and Fadia Awadalkreem A Novel Approach for Rehabilitation of a Subtotal Maxillectomy Patient with Immediately Loaded Basal Implant-Supported Prosthesis: 4 Years Follow-Up ; Hindawi Case Reports in Dentistry Volume 2020, Article ID 9650164, 7 pages https://doi.org/10.1155/2020/9650164

6 Ihde S., Ihde A., Lysenko V., Konstantinovic V, Pałka Ł
New Systematic Terminology of cortical Bone areals for osseo-fixated Implants in Strategic Oral Implantology; J.J.Anatomy, 2016, 1(2), 007

7 Fadia Awadalkreem, Nadia Khalifa , Abdelnasir G. Ahmad, Ahmed Mohamed Suliman, Motaz Osman; Prosthetic Rehabilitation of maxillary and mandibular gunshot defects with fixed basal implant supported prostheses: a 5 year follow-up case report. Int J. of surgery Case reports 68(2020) 27-31