Консенсус щодо 16 визнаних і клінічно перевірених методів і підметодів для встановлення Corticobasal® імплантатів

Авторські права: International Implant Foundation (IF), Мюнхен, Німеччина 2018/2019/2020; ця третя версія документа була переглянута і опублікована в серпні 2021 року.

Намагаючись визначити стандартизовані методи лікування, Міжнародний фонд імплантів (Мюнхен / Німеччина) публікує цей консенсусний документ щодо 16 клінічно успішних методів фіксації для дентальних Corticobasal® імплантатів. Цей консенсусний документ лише описує найкращі практики, не рекомендуючи конкретної кількості імплантів на щелепу або сегмент. Буде зрозуміло, однак, що кількість використовуваних імплантатів, як правило, буде більшою порівняно з планами лікування у традиційній стоматологічній імплантології, щоб задовольнити прохання пацієнта про негайне завантаження.

Рівень доказів: S3 (обґрунтована фактичними даними, систематично розроблена настанова про консенсус).

Інші чинні правила або документи:
Загальні правила травматології та ортопедичної хірургії
Показання та методи лікування за допомогою дентальних кортико-базальних імплантатів. Консенсусний документ IF 2019. Ann Maxillofac Surg 2019; 9: 379-86.

ЗАГАЛЬНІ МЕТОДИ

Методи 1

Метод 1a

Різноспрямованевстановлення(цілісних)імплантатів,приякійімпланти(наскільки це можливо) вставляються під кутом один до одного (тобто не паралельно). Щоб використовувати незнімні ортопедичнні конструкції, виконуються наступні дії:

- Опорні головки (мал. 1-2) паралелізовані шляхом згинання самих імплантатів (мал. 3, 4, 7, 9, 11, 16b) для розміщення конструкції. Або:
- Цементуються кутові перехідники (як проміжні елементи). Або:
- Шліфуванням великих опорних головок для створення паралельності.
- Використовується дизайн Мультиюнітів для гвинтовоо з'єднання ортопедичної конструкції та імплантатів[1].

Метод 1b

Стабільність BIPS)bone-implant-prothetic system) досягається таким чином:

- Обов'язкове розміщення імплантатів з кортикальною фіксацією в стартегічних позиціях;
- Встановлення додаткових опорних імплантатів для стабілізації.

- Повне проникнення та фіксація різьби, що передають силу у 2-й і, можливо, 3-й кортикальних пластинах є обов'язковим (тобто не тільки в 1-й, яка використовується в крестальної імплантології). В результаті як екструзивні, так і інтрузивні сили безпечно передаються в кортикальну кістку.
- Можливе поєднання з полірованими компресійними гвинтами.

Метод 1c
Закріплення імплантатів у другому і, можливо, третьому кортикальному кістковому шарі, незалежно від альвеолярної кістки. Перевага віддається стійким до резорбції кортикальним ділянкам.

Метод 1d
Встановлення Corticobasal® імплантатів при тяжкому та активному ураженні пародонту. Під захистом сильних місцевих дезінфікуючих засобів видаляють зуби, а потім уражені пародонтозом м'які тканини.Corticobasal® імплантати відразу вставляють, а потім шинують за допомогою жорсткої конструкції протеза[2, 3, 4].

Метод 1e
Губчасті ділянки альвеолярних кісток не використовуються для кріплення. Досягнення так званої „остеоінтеграції" не є основною метою лікування Corticobasal® імплантатом.

Метод 1f
Фіксація полірованих тіл імплантатів з матеріалу для імплантатів з метою механічного кріплення в кортикальних або високомінералізованих кісткових ділянках верхньощелепного скелета. Подальше шинування через протезну конструкцію в протоколі негайного завантаження.

Метод 1g
Створення блокування обертання для імплантату шляхом згинання ендосальних або надкрестальних частин імплантату (тобто шийки імплантату).

Метод 1h
Досягнення первинної стабільності за допомогою ендосальних / апікальних імплантатів, різьба яких створює додаткову вертикальну конденсацію кістки.

Метод 1i
Закріплення Corticobasal® імплантатів у трансплантованій[5, 7].

СПЕЦИФІЧНІ МЕТОДИ

Методи 2

Метод 2a

Встановлення імплантатів між двома n. Mentales (у беззубих щелепах) без використання каудальної кортикальної кістки нижньої щелепи. Різьба імплантатів вводиться у напрямку до підборіддя, що запобігає пошкодженню цього нерва. Як правило, з кожного боку нижньої щелепи встановлюють по два імплантати (мал. 1).

Мал. 1 *Розмі щен н я імплантатів між ментальними нервами (п р и б е з з у б и х н ижн і х щелепах) з потребою або без необхідності закр і плен н я у 2- й (базальній) кортикальній пластині нижньої щелепи. Таке позиціонування та кут н ах и лу має тр и переваги:*

Таке позиціонування та кут нахилу має три переваги:
- *високомінералізована кістка;*
- *обходження підборідного нерва;*
- *проміжок до головок дистальних імплантатів буде зменшено.*

Метод 2b

Внутрішньокісткове розташування Corticobasal® імплантату у міжментальній зоні з використанням каудальної кортикальної пластини нижньої щелепи для кріплення. Повне проникнення через неї за допомогою свердла та утримання кінчика імплантату в каудальній кортикальній кістці або через неї.

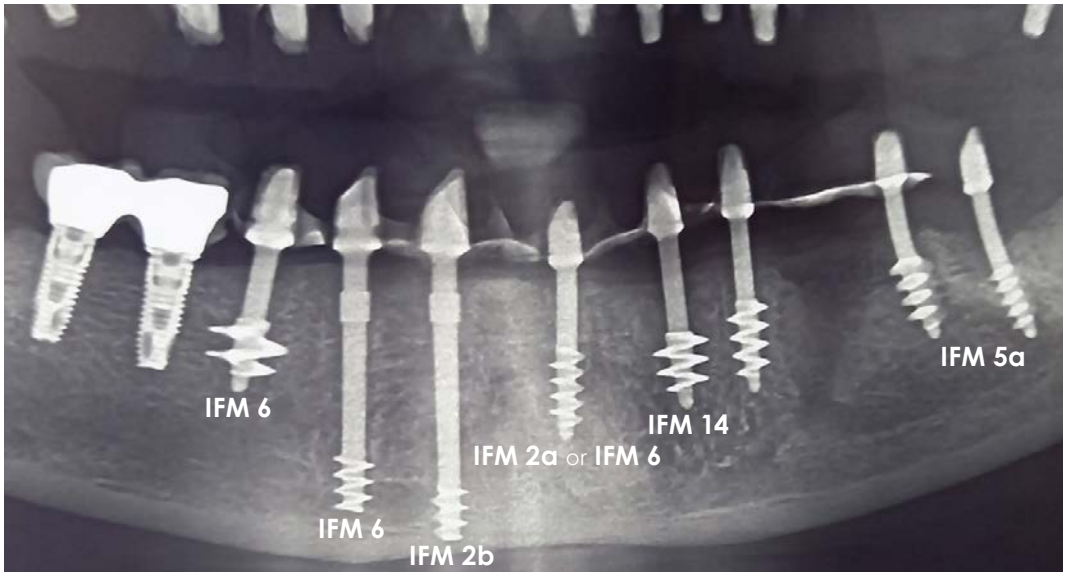

Мал. 2
Метод 2a/ 2b

Метод 3

Антеріальне кріплення мостоподібних протезів із введенням одного або двох довгих Corticobasal® імплантатів у проміжок між коренем ікла та ментальним отвором, мал. 3. Різьба імплантату знаходиться під коренем ікла. Імплант простягається до кортикальної кістки нижньої щелепи і може бути закріплений, де це необхідно для досягнення стабільності.

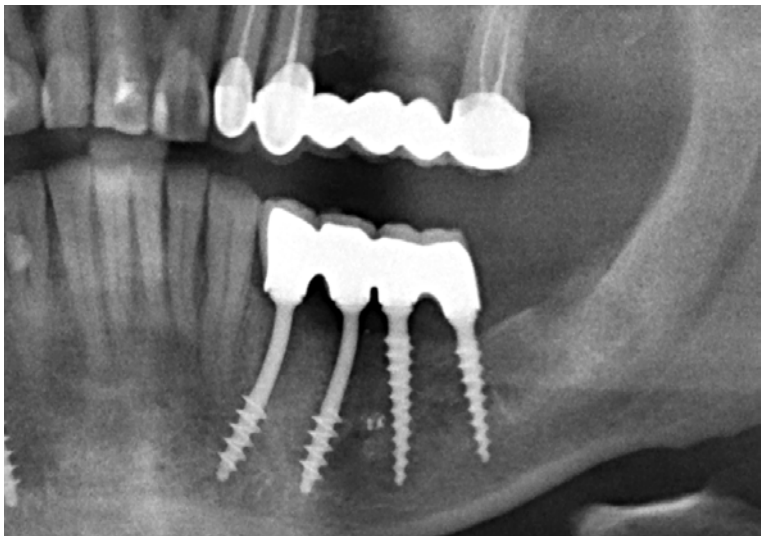

Мал. 3 *Антеріальне кріплення сегмента з одним (або 2) Strategic Implant®, які проникають у щілину між коренем ікла та точкою виходу підборідного нерва.*

Методи 4

Метод 4а

Обхід нерва: внутрішньокісткове розташування Corticobasal® імплантату у дистальній (проксимальній) нижній щелепі, минаючи нижній альвеолярний нерв з язикової або вестибулярної сторони, мал. 4, але без просверлення через каудальну кортикальну кістку горизонтальної гілки нижньої щелепи.

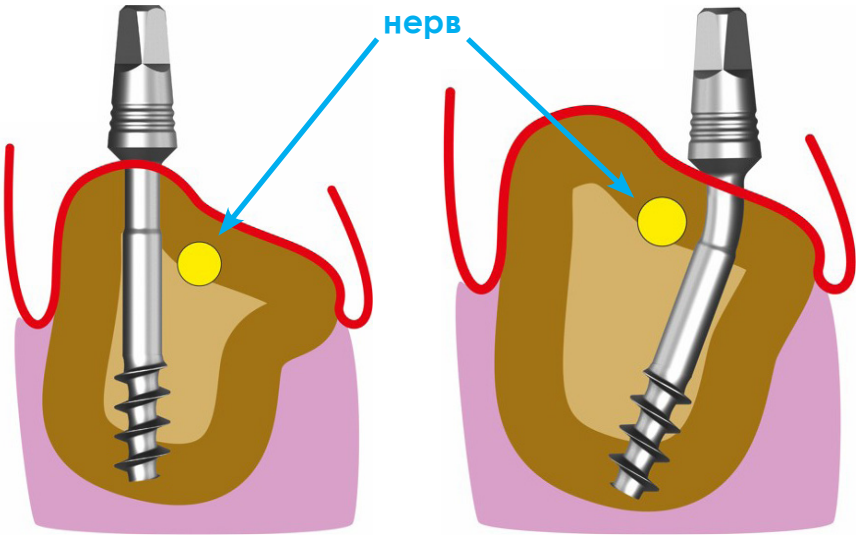

Мал. 4а 1-4
Обхід нерва в дистальному відділі нижньої щелепи

Без проникнення в кортикальну пластину (виняток)

Діаметр різьби 2,7 - 3,5 мм

Метод 4b

Обхід нерва: внутрішньокісткове розташування Corticobasal® імплантату в дистальній (проксимальній) нижній щелепі, минаючи нижній альвеолярний нерв на язиковій або вестибулярній стороні, за необхідності, мал. 4, із проникненням та фіксацією кінчика імплантату в кортікальній пластині..

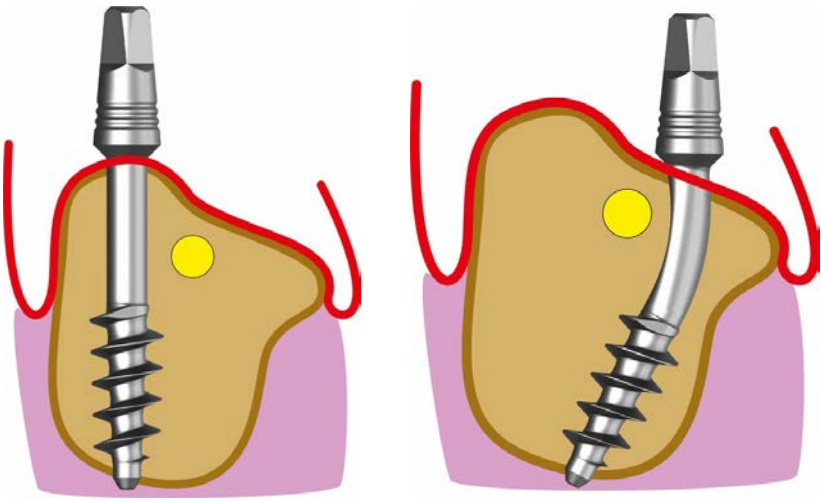

Мал. 4b-1+2
Обхід нерва в дистальному відділі нижньої щелепи

3 проникненням в каудальну кортикальну кістку (виняток)

Діаметр різьби 3,5 мм і більше

Методи 5

Метод 5a

Лінгвальна кортикальна фіксація в дистальній нижній щелепі: встановлення імплантату із закріпленням різьби, що передає навантаження, у язиковому піднутренні, під щелепно-під'язиковим гребнем (де це можливо, мал. 5a-1, 5a 2) для досягнення дійсно гарної фіксації. Верхівкова частина різьби імплантату повинна повністю закріпитися в язичній кортикальній пластині і частково виступати за її межі.Таким чином, кінчик імплантату і, можливо, частини різьби лежать у ділянці дня порожнини рота. Нижній альвеолярний нерв проходить каудально або вестибулярно до тіла імплантату. Як правило, два або більше таких імплантатів встановлюють дистальніше ментального нерва (тобто в проксимальній горизонтальній частині нижньої щелепи). Як правило, нахил головок цих імплантатів (до згинання) спрямований до передніх імплантатів. Для паралелізації головки цих імплантатів згинаються проксимально (тобто паралельно відносно передніх імплантатів).

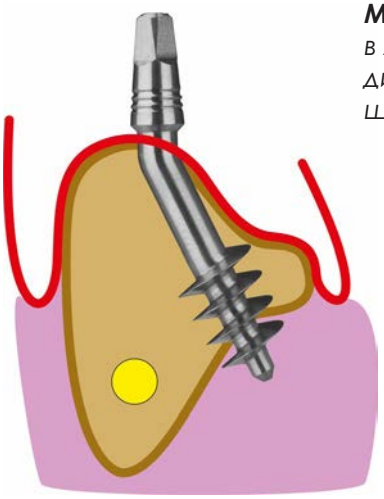

Мал. 5a *Закріплення в лінгвальній частині в дистальному відділі нижньої щелепи.*

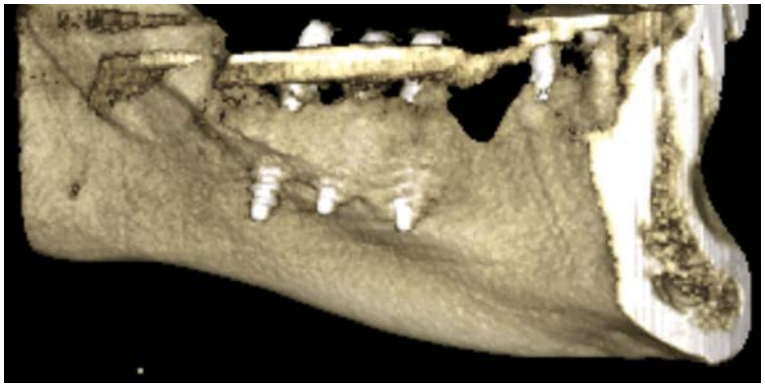

Мал. 5a-2 *Три правильно вставлені імплантати в дистальній відділ щелепи з проникненням у язикове піднутрення. Ділянки різьби частково знаходяться в зоні дна порожнини рота.*

Метод 5b

Вестибулярне кортикальне закріплення в дистальному відділі нижньої щелепи: введення імплантату із закріпленням у вестибулярній, проксимальній кортикальній кістці як 2-а кортикальна пластина та крестально від нижнього альвеолярного нерва, мал. 5бb.

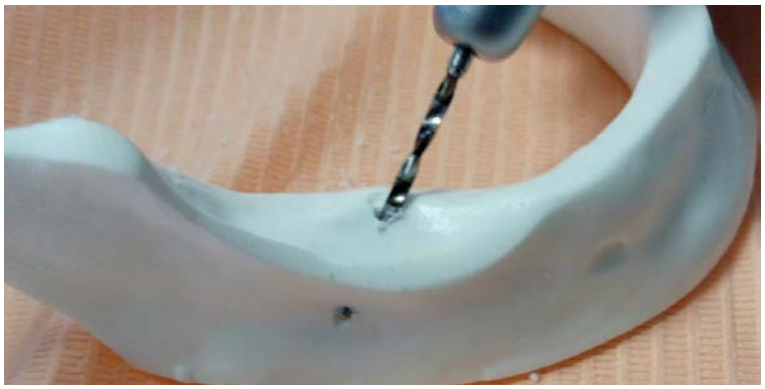

Мал. 5b *Вестибулярне кортикальне закріплення в нижній щелепі.*

Важливо просверлити цей отвір прямим наконечником.

Метод 5c

Вестибулярне кортикальне встановленная імплантату в дистальному відділі нижньої щелепи , що проходить нижче ніжньоальвеолярного нерва: Цей метод використовується, колі нижній альвеолярний нерв знаходиться дуже крестально, і коли дистальний відділ нижньої щелепи досить широкий і високий для виконання такого типу розміщення.

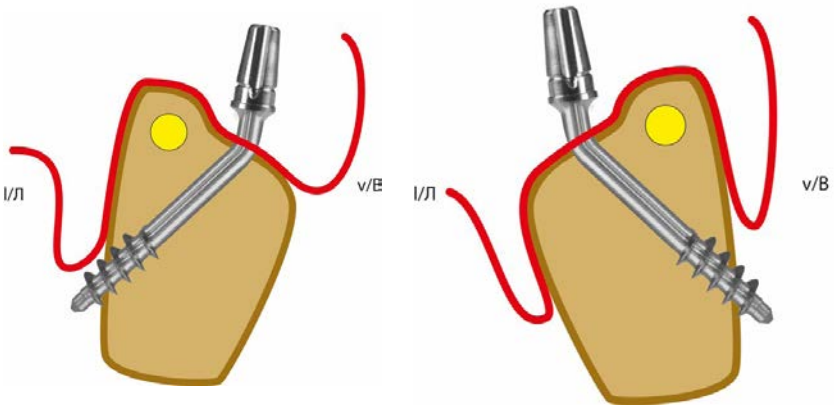

Мал. 5c *Вестибулярне або язичне встановлення імплантату в дистальному відділі нижньої щелепи, тіло імплантату каудально від n. alv. inferior.*

Метод 6

Встановлення Corticobasal® імплантату з метою забезпечення піднебінної/язикової або вестибулярної фіксації, яка проявляється за допомогою використання кортикального кісткового шару у вертикальному напрямку, мал. 6-1. Основні зони застосування:

- Лунки після видалення премолярів на нижній та верхній щелепах
- Нижні та верхні передні зуби, мал. 6а, б
- Бугристість верхньої щелепи

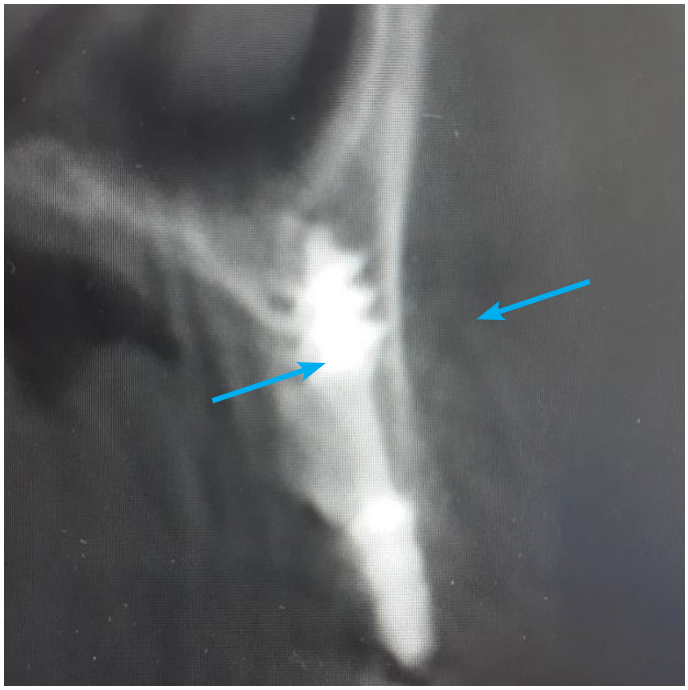

Мал. 6а *Встановлення кортикального імплантату із закріпленням у вестибулярній та язиковій кортикальній пластинах без використання 2-ї кортикальної пластини(вертикально).*

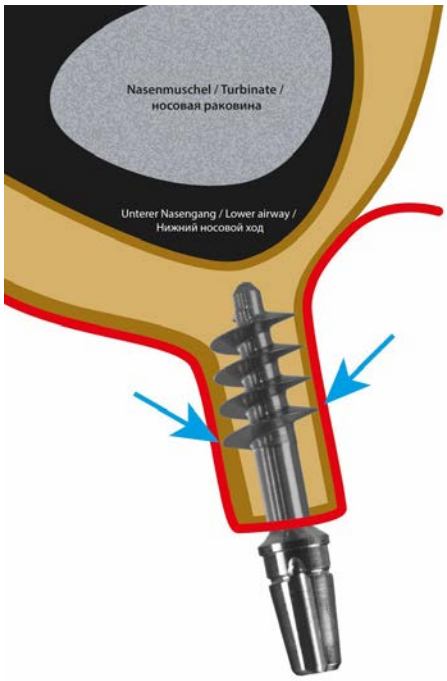

Мал. 6b *Встановлення кортикального імплантату із закріпленням у вестибулярній та язиковій корі без використання звичайної 2-ї кортикальної пластини(вертикально).*

Методи 7

Метод 7а

Закріплення імплантатів в кортикальній пластині дні носа. Імплантат вставляють вертикально або косо через верхньощелепну альвеолярну кістку, а потім кортикально закріплюють. Ця методика передбачає проникнення хоча б кінчика імплантату в слизову оболонку дна нижнього носового ходу. Також нормою є те, що відполірований кінчик імплантату або частина полірованої різьби частково пенетрують нижній носовий хід або контактують з нижньою носовою раковиною. 7а-1, 7а-2, 7а-3.

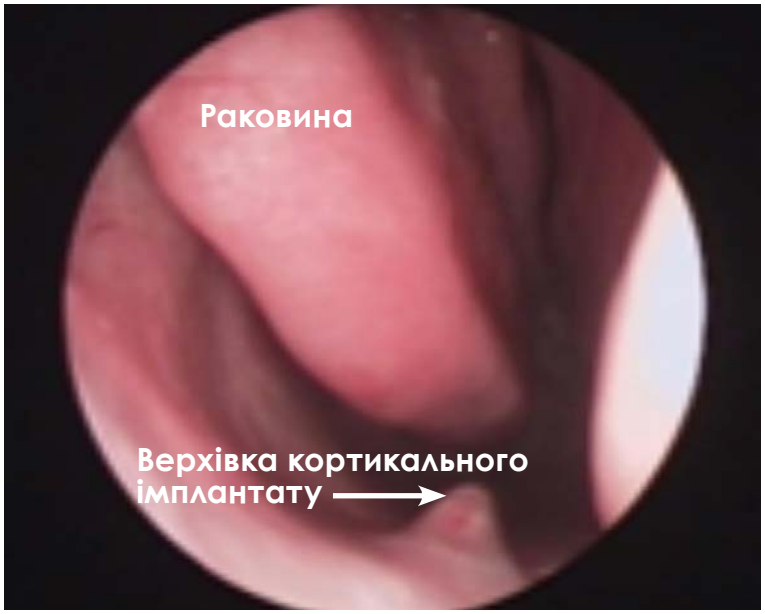

Мал. 7а-1 *Щоб забезпечити надійну фіксацію в носовому дні, кортикальний імплантат необхідно встановити в ділянку носа. При цьому не має значення, чи покритий кінчик імплантата слизовою оболонкою (як на цьому малюнку), чи відполіровані апікальні частини імплантату будуть оголені.*

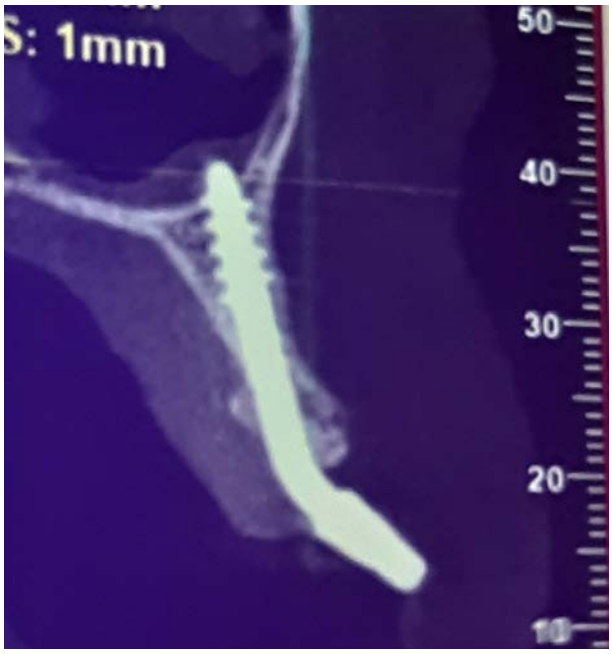

Мал. 7а-2 *Закріплення імплантату в носовому дні з повним проникненням в кортикальну пластину.*

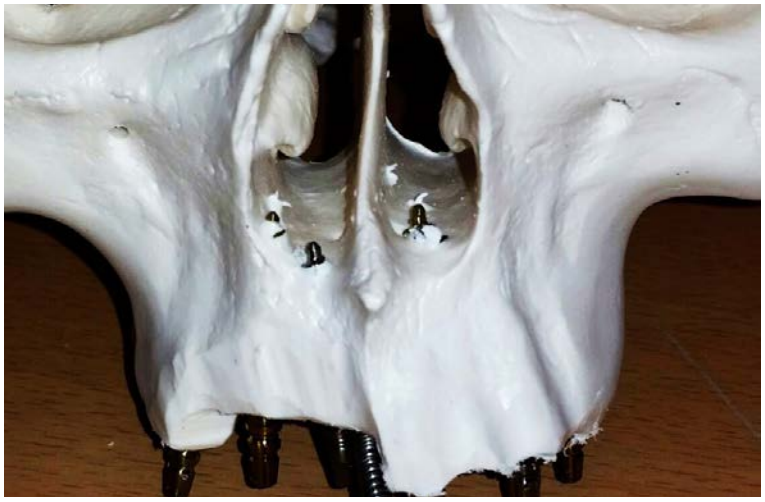

Мал. 7a-3 *Закріплення імплантату в носовому дні з повним проникненням в кортикальну пластину.*

Метод 7b

Встановлення імплантату з піднебінній сторони сильно горизонтально атрофованої альвеолярної кістки («гострий як бритва альвеолярний гребінь» без проникнення в саму альвеолярну кістку для закріплення безпосередньо в носовому дні, рис. 7b-1. Метод 7b є особливою формою застосування методу 7a, мал.7a і b. Основні області застосування: Регіон 15-25 зубів.

Мал. 7b *Пряме введення імплантату в дно носа, минаючи альвеолярний відросток (КТ-зображення).*

Методи 8

Метод 8a

Використання кортикального дна верхньощелепної пазухи для фіксації імплантату, мал. 8a. При цьому мембрана Шнейдера пенетрується також.

Мал. 8a-1 *Закріплення імплантату в кортикальному дні верхньощелепної пазухи, IFM 8a.*

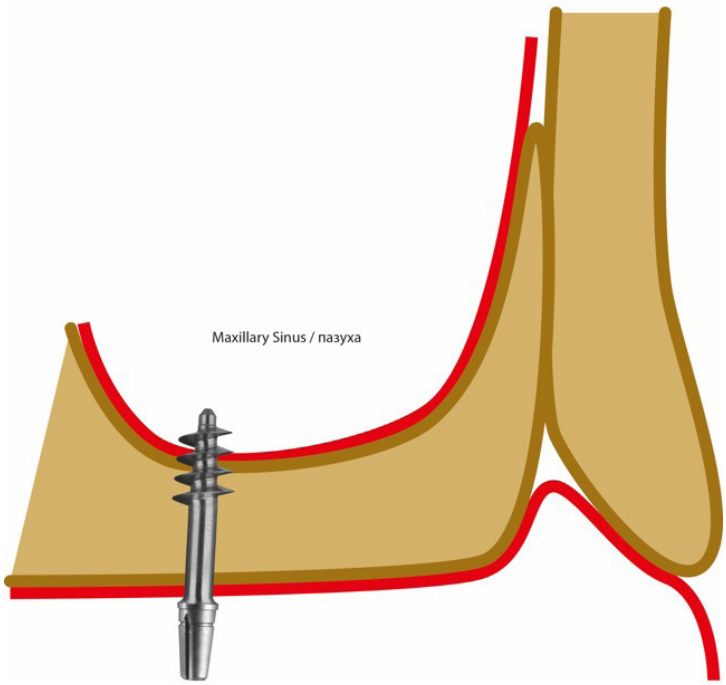

Мал. 8a-2 *Закріплення імплантату в кортикальному дні верхньощелепної пазухи.*

Метод 8b

Використання внутрішньосинусової перегородки для мультикортикального закріплення Corticobasal® імплантату, включаючи проникнення частин різьби імплантату в кісткове дно верхньощелепної пазухи, мал. 8б, пенетруючи прі цьому мембрану Шнайдера.

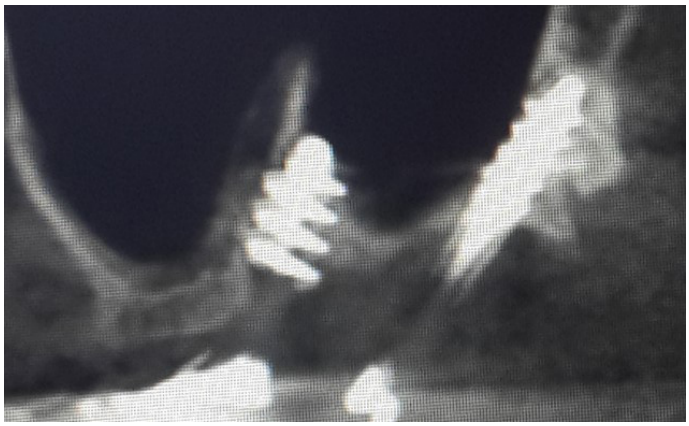

Мал. 8b-1 *Використання перегородки в гайморовій пазусі для закріплення імплантату, IFM 8b.*

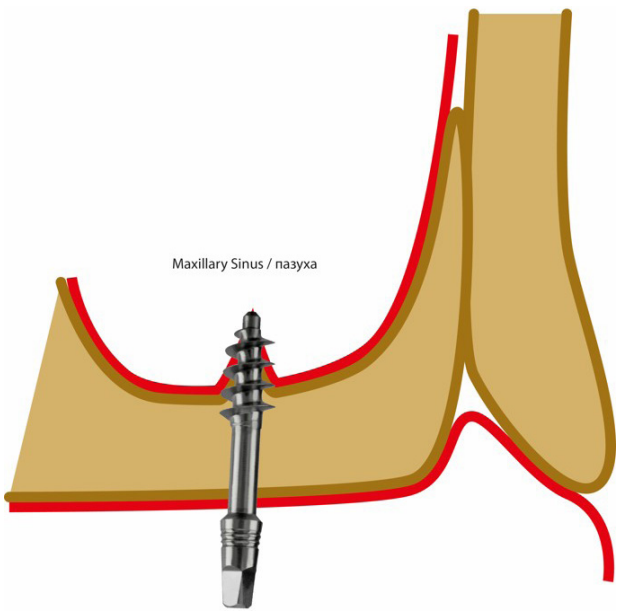

Мал. 8b-2 *Використання перегородки в гайморовій пазусі для закріплення імплантату.*

Метод 9

Мал. 9 *Закріплення імплантату в кортикальній частині носа, при цьому імплантат починається з зони 14/15 і спрямовується до піднебінної сторони кореня ікла.*

Метод 9a

Обхід кореня верхнього ікла: для закріплення імплантату в кортикальній пластині дна носа, при цьому головка абатменту розташовується в області першого або другого премоляра, а стрижень імплантату обходить корінь ікла з піднебінної сторони, мал. 9.Метод 9 є окремим випадком методу 7a або 7b і використовується, коли передній сегмент (3-3) не видаляється.

Метод 9b

Обхід кореня верхнього ікла: закріплення імплантату в серединному шві верхньої щелепи, при цьому головка абатмента розташовується в області першого або другого премоляра, а стрижень імплантату оминає корінь ікла піднебінно. Метод 9a є окремим випадком методу 11b.

Методи 10

Метод 10a

Розміщення апікальної частини різьби імплантатів в кортикальній пластині крилоподібного відростка клиноподібної кістки: її можна розмістити або безпосередньо в крилоподібній пластинці клиноподібної кістки, або через горб верхньої щелепи та/або через верхньощелепну пазуху[6].

У оптимальному кінцевому положенні кінчик імплантату проникає у внутрішній (медіальний) крилоподібний м'яз (між крилами крилоподібного відростка), завдяки чому досягається надійне закріплення від екструзивних та інтрузійних сил та, стиснення утримуючої кістки. Для цього методу використовуються і Corticobasal® мплантати або імплантати з компонентами компресійної різьби. Мал. 10. Оскільки імплантат лежить у зоні зрощення між верхньощелепної кісткою і крилоподібним відростком і між крилами крилоподібного відростка (у м'язовому прикріпленні медіального крилоподібного м'яза), пошкодження верхньощелепної артерії виключено.

Метод 10b

Подвійний тубероптерігоїд: два паралельних або з легким розходженням імплантати розміщуються в зоні зрощення між дистальним відділом верхньої щелепи та клиноподібною кісткою.

IF методи 8a / 10b

Методи 11

Метод 11a

Піднебінна фіксація в кістці в зоні гайморової пазухи, без закріплення в носовій частині або по середній лінії верхньої щелепи, мал. 11.

Мал. 11a-1

Мал. 11a-2 *Введення імплантату в кістку з піднебінної сторони верхньощелепної пазухи.*

Варіанти:
11a *Закріплення з і без досягнення кортикальної пластини дна носа*

11b *Закріплення в серединному шві верхньої щелепи.*

Метод 11b

Закріплення імплантату з бічної сторони по середній лінії верхньої щелепи.

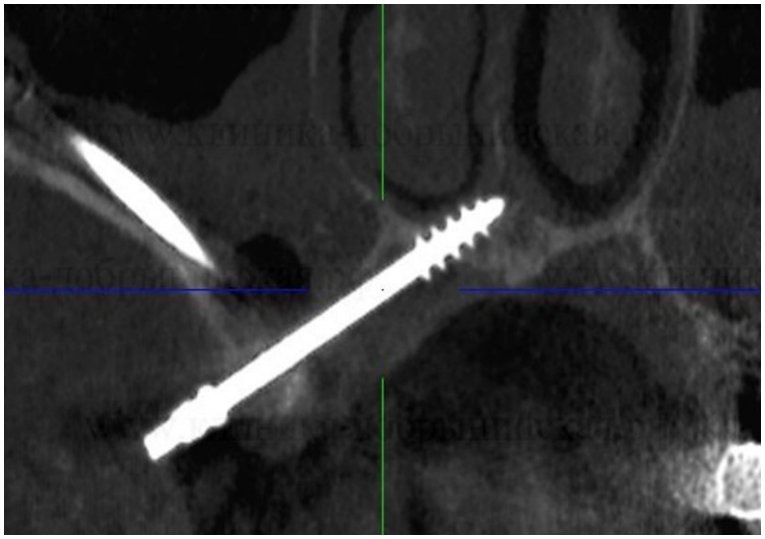

Мал. 11b *Закріплення в серединному шві верхньої щелепи.*

Метод 12

Закріплення імплантату в тілі виличної кістки, мал. 12:

- Встановлення транссинусально (мал. 12-1). або:
- Введення починається каудально-медіально і імплантат встановлюється безпосередньо в тіло виличної кістки (мал. 12-2).

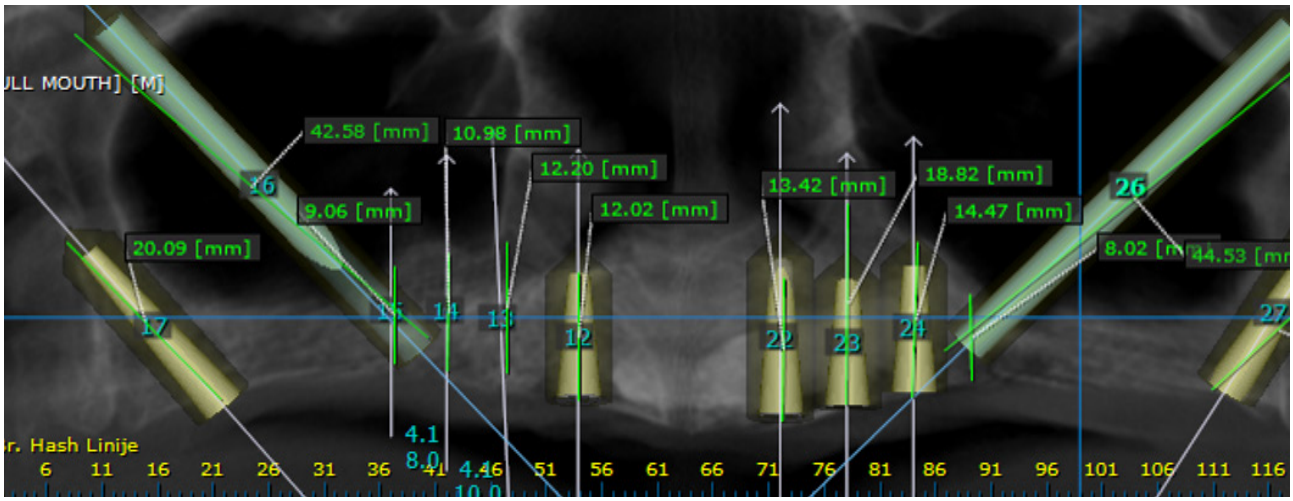

Мал. 12 *Введення імплантату в тіло виличної кістки*
• пряме, екстрасинусальне встановлення
• транссинусальний тип встановлення

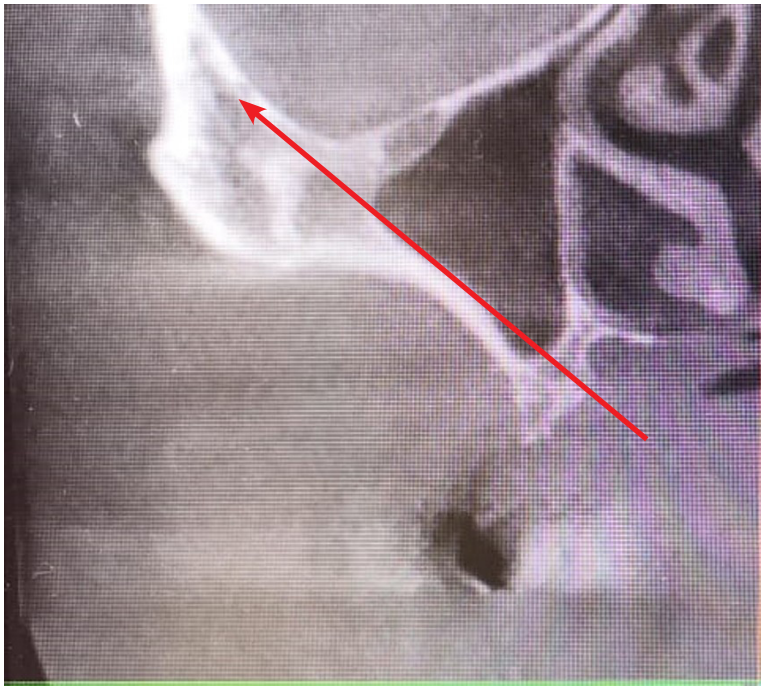

Мал. 12-2 *Позасинусовий хід імплантату, при якій анатомічно дана ситуація дозволяє виконня даної техніки.*

Рекомендований підхід до лікування, наскільки це анатомічно можливо.

Метод 13

Розміщення імплантатів вестибулярно від гострого, як бритва, альвеолярного відростка у фронтальній ділянці нижньої щелепи. Типовий діаметр імплантату становить 2,7 мм або 3,0 мм. Закріплення в дні нижньої щелепи, мал. 13. Вертикальні частини імплантату проходять частково субперіостально. Передня каудальна кортикальна кістка також може бути використана для цього типу фіксації імплантату. Однак необхідно подбати про те, щоб не пошкодити кровоносні судини, і щоб, якщо це можливо, використовувалася стратегія збереження слизової оболонки ротової порожнини для покриття вертикальних опор імплантату.

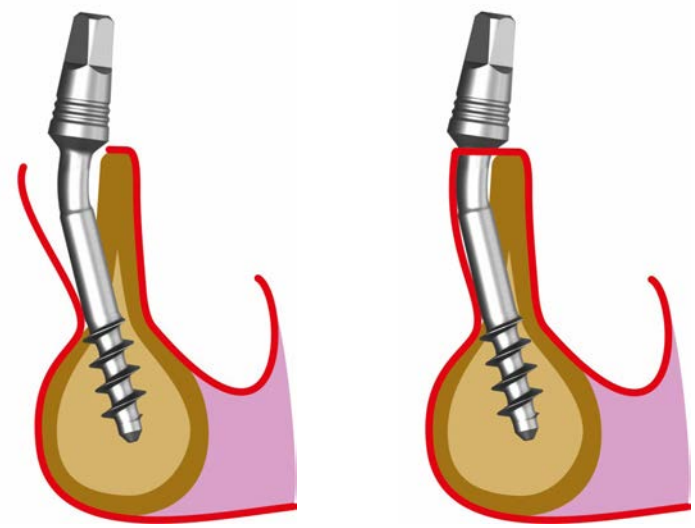

Мал. 13-1, 13-2 *Встановлення імплантату вестибулярно від гострого, як гребінь, альвеолярного відростка.*

Діаметр: 2,7 і 3,0 мм

Частина імплантату проходить субперіостально. Різьба закріплюються в основі нижньої щелепи.

Метод 14

Закріплення імплантату в лунці одразу після екстракції першого або другого премоляра з принаймні мезіальним і дистальним кортикальним закріпленням в вертикальній кортикальній кістці альвеоли, мал. 14. Використання медіальної кортикальної кістки нижньої щелепи покращує закріплення.

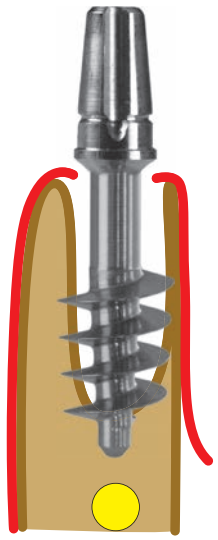

Мал. 14 *Закріплення імплантату в лунці після видалення 1-го або 2-го нижнього премоляра.*

Діаметр: 4,5 або 5,5 мм, рідко 7 мм.

Метод 15

Встановлення імплантату більшого діаметра в лунку після екстракції піднебінного кореня верхнього першого або другого моляра, мал. 15.

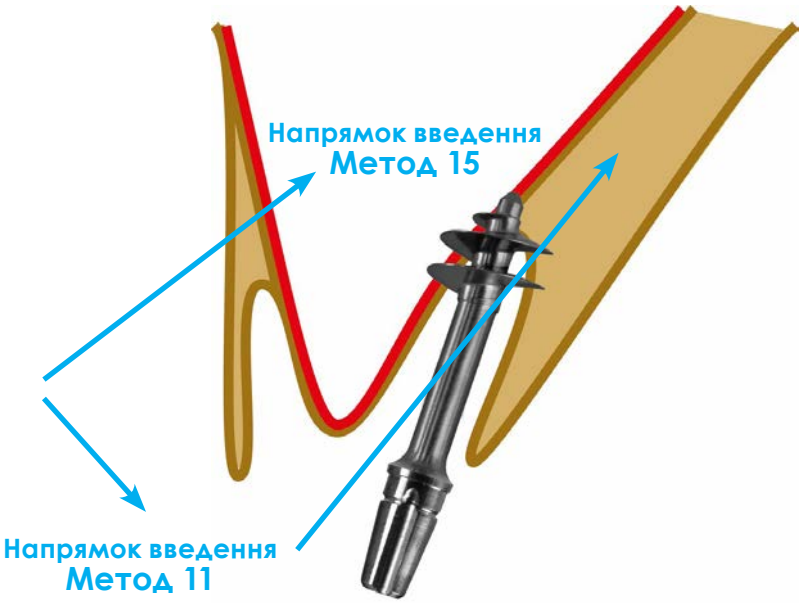

Мал. 15 *Встановлення імплантату в піднебінний корінь верхнього 1-го або 2-го моляра.*

Методи 16

Метод 16a

Встановлення двох імплантатів в зону верхнього першого премоляра, при цьому один імплантат встановлюється піднебінно в дно носової порожнини (обхід кореня ікла, метод 9), а інший імплантат фіксується в ділянку вестибулярної альвеоли першого премоляра. Малюнок 16а.

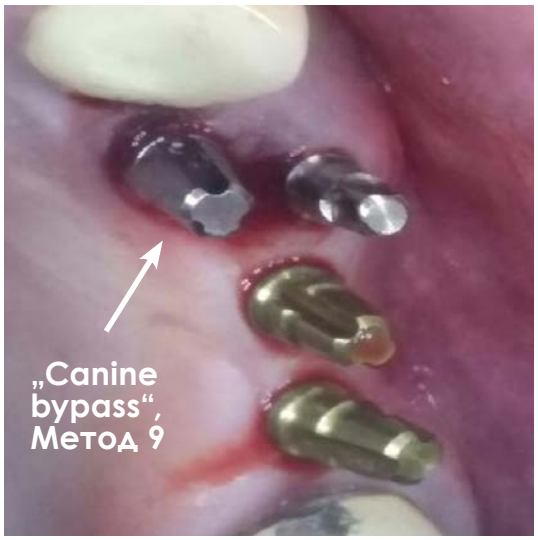

Мал. 16a *Встановлення двох імплантатів у дві альвеоли 1-го верхнього премоляра.*

Піднебінно встановлений імплантат проходить до дна носа і піднебінно повз корінь ікла (метод 9).

Метод 16b

Встановлення двох-трьох кортико-базальних імплантатів ® в ділянці верхнього 1-го або 2-го моляра як альтернатива фіксації в ділянці горбка, якщо метод 10 неможливо виконати, мал. 16б.

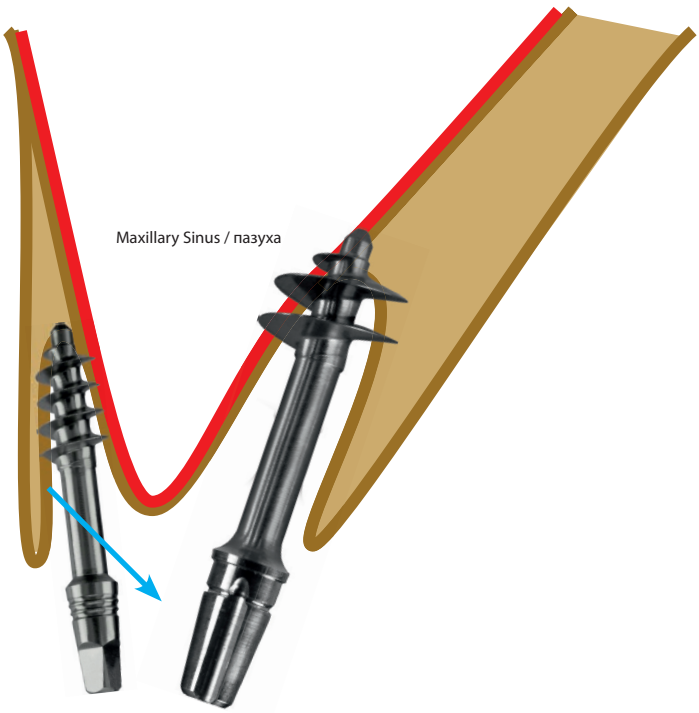

Мал. 16b *Закріплення 2-3 Corticobasal® імплантатів в авеолі верхнього 1-го моляра.*

The Foundation of Knowledge

1 Gaur V., Doshi A., Ihde S., Ihde A., Palka L. Multi-unit connection for the Strategic Implant®: an innovative way for achieving retrievability of prosthetics on fully polished single piece implants used in an immediate loading protocol. CMF Impl Dir 2020; 14: 3 - 34

2 Dobrinin O., Lazarov A, Konstantinovic V.K., et al. Immediate-functional loading concept with one-piece implants (BECES/BECES N /KOS/ BOI) in the mandible and maxilla- a multi-center retrospective clinical study. J. Evolution Med. Dent. Sci. 2019;8(05):306-315, DOI: 10.14260/jemds/2019/67

3 Lazarov A. Immediate functional loading: Results for the concept of the Strategic Implant®. Ann Maxillofac Surg 2019;9:78-88

4 Pałka ŁR, Lazarov A. Immediately loaded bicortical implants inserted in fresh extraction and healed sites in patients with and without a history of periodontal disease. Ann Maxillofac Surg 2019;9:371-8.

5 Motaz Osman, Abdelnasir G. Ahmad, and Fadia Awadalkreem A Novel Approach for Rehabilitation of a Subtotal Maxillectomy Patient with Immediately Loaded Basal Implant-Supported Prosthesis: 4 Years Follow-Up ; Hindawi Case Reports in Dentistry Volume 2020, Article ID 9650164, 7 pages https://doi.org/10.1155/2020/9650164

6 Ihde S., Ihde A., Lysenko V., Konstantinovic V, Pałka Ł
New Systematic Terminology of cortical Bone areals for osseo-fixated Implants in Strategic Oral Implantology; J.J.Anatomy, 2016, 1(2), 007

7 Fadia Awadalkreem, Nadia Khalifa , Abdelnasir G. Ahmad, Ahmed Mohamed Suliman, Motaz Osman; Prosthetic Rehabilitation of maxillary and mandibular gunshot defects with fixed basal implant supported prostheses: a 5 year follow-up case report. Int J. of surgery Case reports 68(2020) 27-31